SDOT

REVISTA CIENTÍFICA DE LA SOCIEDAD DOMINICANA DE ORTOPEDIA Y TRAUMATOLOGÍA
SCIENTIFIC JOURNAL OF THE DOMINICAN SOCIETY OF ORTHOPEDICS AND TRAUMATOLOGY
Año 22 - Numero 2 Santo Domingo, República Dominicana, noviembre 2024

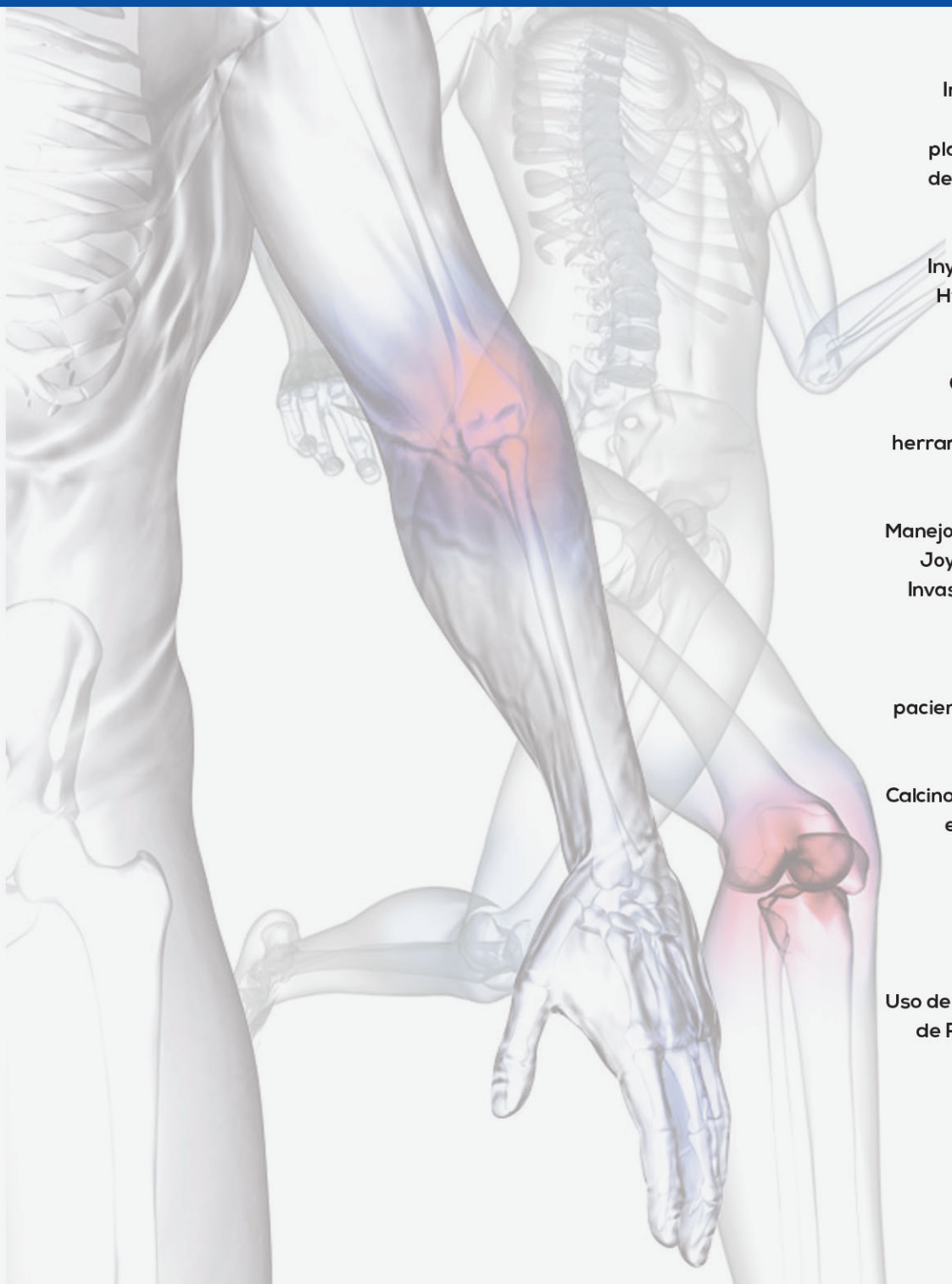

Impacto a corto plazo del ácido hialurónico y plasma rico en plaquetas en lesiones condrales de rodilla: un estudio de cohorte prospectivo

Inyección Intrarticular con Ácido Hyaluronico para OA de tobillo. Presentación de la Técnica

Osteotomía de la Tuberosidad Anterior de la Tibia como herramienta en cirugía protésica de rodilla.

Manejo Percutaneo con Tecnica Doble Joystick y Doble Abordaje Minimo Invasivo para Fractura Desplazada de Astragalo

Cirugía de "Tommy John" en pacientes adolescente Lanzador de béisbol

Calcinosis tumoral idiopática de codo en niños. Presentación de caso

Efectividad del Tratamiento Quirúrgico de Pie Plano Valgo Flexible.

Uso de Prótesis Primaria En Artrosis de Rodilla con Deformidad Fija en Valgo

Editorial

Dr. Delfilio Martínez
Editor

Estimados lectores, es un honor dirigirme a ustedes como editor de nuestra revista, un espacio dedicado al avance científico, la innovación y la divulgación en el campo de la ortopedia. Este proyecto refleja nuestro compromiso con la excelencia, brindando un foro para compartir investigaciones, casos clínicos y experiencias que enriquezcan la práctica médica en la República Dominicana y más allá.

Cada edición es un esfuerzo conjunto de profesionales apasionados por la salud y el bienestar de nuestros pacientes. Nuestro objetivo no es solo informar, sino también inspirar y fortalecer los lazos de colaboración entre colegas.

Agradecemos profundamente a nuestros autores, revisores y lectores por su confianza y apoyo continuo. Este camino es de todos, y juntos seguiremos marcando un impacto significativo en nuestra especialidad.

Dra. Elizabeth Vidal
Directora

Estimados Colegas:
El 2024 ha servido para que nuestra Sociedad de Ortopedia y Traumatología mantenga su posicionamiento a nivel internacional y continúe aumentado el nivel de su actividad científica. Es propicio el tiempo para que nuestra comunidad ortopédica se mantenga unida y apegada a la ética para enfrentar la crisis generada por el no cumplimiento de los acuerdos de las ARS y la lucha del Colegio Médico por un digno salario para los médicos. En ese escenario los ortopedas debemos mantener la correcta postura del médico, en donde las exigencias de nuestros derechos no mermen el cumplimiento de nuestros deberes. Como sociedad tenemos el compromiso de emprender una cruzada de ética que nos identifique con el auténtico rol del médico en la sociedad, ofreciendo un ejercicio pulcro y eficiente para nuestros pacientes y convertidos en defensores de la salud de los mismos.

Nuestra sociedad ha asumido la responsabilidad de denunciar la epidemia de accidentes de tránsito y los múltiples factores que la causan, así como los atropellos que se cometen irrespetando su autonomía por parte de las ARS; la cohesión y la unidad para lograr los objetivos es vital, para lo cual debemos apoyar a nuestra Junta Directiva en la toma de decisiones.

Por último, recordemos el verdadero sentido de la NATIVIDAD y confraternicemos en la fiesta de la ortopedia nacional. Dios nos bendiga y nos conceda a todos los ortopedas y sus familias un próspero 2025.

SDOT

REVISTA CIENTÍFICA DE LA SOCIEDAD DOMINICANA DE ORTOPEDIA Y TRAUMATOLOGÍA

Mancheta Revista

Dr. Héctor López
Presidente

Dra. Elizabeth Vidal de Perichi
Directora

Dr. Delfilio Martínez
Editor

Dra. Daniela Calderón
Dra. María I. Peña
Colaboradoras

Raúl Báez Almonte
Editor de Diseño

Impresa en los talleres de

DIRECTIVA SDOT

Dr. Héctor López - Presidente
Dr. Andy de León - 1er. Vicepresidente
Dr. Cristóbal Mata - 2do. Vicepresidente
Dr. Julio de León - 3er. Vicepresidente
Dr. José Silverio - Sec. General
Dr. David Abreu - Sec. De Finanzas
Dr. Leónidas Benzan - Consejo de Ética
Dra. Elizabeth Vidal - Directora Revista
Dr. Víctor Rosario - Secretario de Actas
Dr. Camilo García - Comisario SDOT
Dr. César Moreta - Pte. Pasados Presidente

VOCALES
Dr. Juan Carlos Toribio, Dr. Delfilio Martínez
Dr. Luis Espinoza, Dra. Wadilys de León
Dr. Oliver Cruz Castillo, Dra. Laura Santos
Dra. María Rodríguez, Dra. Reicy Bobadilla

DELEGADOS
Dra. Elena Vargas - Delegado AAOS
Dr. Domingo Martínez - Delegado SLAOT
Dr. Fausto Suriel - Delegado SICOT
Dr. Nehemías Matos - DELEGADO SECOT
Dr. Richard Lora - Delegado SVCOT
Dr. Alejandro Abud - Delegado FEMECOT

PDTES. REGIONALES
Dr. Lorenzo Brea - Pte. Reg. Gran Sto. Dgo.
Dr. Ysmael Cruz Lluberes - Pte. Reg. Distrito
Dr. Lino Cadete - Pte. Reg. Sur
Dr. Carlos De Aza - Pte. Reg. Este
Dr. Jesús Páez - Pte. Reg. Cibao Sur
Dra. Candine Vázquez - Pte. Reg. Nordeste
Dr. Pablo Morrobel - Pte. Reg. Cibao Norte
Dr. Raúl Martínez - Pte. Reg. Atlántico

Palabras Presidente SDOT

Dr. Héctor López
Presidente

Señoras y señores, apreciados colegas:

Es para mí un inmenso honor escribirles en este día tan significativo para nuestra comunidad médica y científica. Celebrando un hito importante, la puesta en circulación de la Revista Científica de la Sociedad Dominicana de Ortopedia, un esfuerzo colectivo que consolida nuestro compromiso con el avance de la ciencia, la educación médica continua y el bienestar de nuestros pacientes.

Esta publicación representa mucho más que un medio para compartir conocimientos; es un testimonio de la excelencia y dedicación de los profesionales de la ortopedia en la República Dominicana. A través de sus páginas, buscamos promover la investigación, difundir experiencias clínicas y fomentar un espacio de aprendizaje e intercambio que impulse el desarrollo de nuestra especialidad a nivel nacional e internacional.

En un mundo donde la medicina avanza a pasos agigantados, es nuestra responsabilidad como especialistas mantenernos a la vanguardia, no solo aplicando los avances, sino también contribuyendo a su generación. Con esta revista, reafirmamos nuestra intención de ser no solo consumidores, sino también productores de conocimiento científico.

Agradezco profundamente a todos los que han hecho posible este proyecto: Al comité editorial, a los autores que con sus artículos enriquecen este trabajo, y a los miembros de nuestra Sociedad que han confiado en la importancia de este medio. Su esfuerzo y pasión son el motor que impulsa iniciativas como esta.

Hoy damos un paso más hacia un futuro prometedor, donde la ciencia y la colaboración sean los pilares que sostengan nuestra práctica médica. Los invito a todos a ser parte activa de este proyecto, ya sea como lectores, críticos o autores. Hagamos de esta revista una herramienta que refleje lo mejor de nuestra sociedad y de nuestra profesión.

Con gratitud y entusiasmo, los invito a disfrutar y aprovechar este importante recurso que, estoy seguro, será de gran valor para todos.

Contenido

Página 5
Impacto a corto plazo del ácido hialurónico y plasma rico en plaquetas en lesiones condrales de rodilla: un estudio de cohorte prospectivo

Página 11
Inyección intrarticular con Ácido Hyaluronico para OA de tobillo. Presentación de la técnica

Página 13
Osteotomía de la tuberosidad anterior de la Tibia como herramienta en cirugía protésica de rodilla.

Página 19
Manejo Percutaneo con técnica doble joystick y doble abordaje minimo invasivo para fractura Desplazada de Astragalo

Página 21
Cirugía de "Tommy John" en pacientes adolescente Lanzador de béisbol

Página 24
Calcinosis tumoral idiopática de codo en niños. Presentación de caso

Página 26
Efectividad del Tratamiento Quirúrgico de Pie Plano Valgo Flexible.

Página 30
Uso de Prótesis Primaria en Artrosis de Rodilla con Deformidad Fija en Valgo

Impacto a corto plazo del ácido hialurónico y plasma rico en plaquetas en lesiones condrales de rodilla: Un estudio de cohorte prospectivo

Pável Espinal (1), Noemí Acevedo Rodríguez (2)
1. Hospital Metropolitano de Santiago (HOMS), Santiago, República Dominicana
2. Pontificia Universidad Católica Madre y Maestra, Santiago, República Dominicana

RESUMEN

Objetivo: Evaluar los efectos del uso de plasma rico en plaquetas (PRP), ácido hialurónico (AH), o su combinación, en la analgesia y funcionalidad en pacientes femeninas operadas por artroscopía por lesiones condrales en la rodilla.

Materiales y métodos: Estudio de cohorte prospectivo, participaron dieciséis pacientes femeninas con una edad promedio de 52.7 años (DE = 2.84). Las exposiciones evaluadas fueron inyección intraarticular de plasma rico en plaquetas (12.5%), ácido hialurónico (37.5%) y su combinación (50.0%). Todas las pacientes fueron seguidas durante cuatro semanas postquirúrgicas. Se evaluaron el dolor, la funcionalidad en términos de distancia caminada y capacidad para subir y bajar escaleras, y los resultados de maniobras clínicas (Appley, McMurray, cajón anterior y posterior).

Resultados: Se observó que el dolor promedio disminuyó significativamente de 3 (DE = 1) a 2 (DE = 1) (p = 0.015). En la escala funcional de subir y bajar escaleras, se constató una mejoría clínica significativa (p = 0.004), con un aumento del 12.5% al 62.5% en las pacientes que realizaban esta actividad sin asistencia. Las maniobras de Appley y McMurray positivas al dolor mostraron disminución, siendo significativa la segunda (p = 0.072 y p = 0.023).

Conclusión: A la fecha, la evidencia que apoya o rechaza la inyección de ortobiológicos es escasa y controversial. Los resultados de este estudio sugieren que estas intervenciones pueden ser efectivas para la rehabilitación postquirúrgica en pacientes con lesiones condrales en la rodilla, aunque se necesitan trabajos con mayores muestras y seguimiento a largo plazo para reforzar estos hallazgos.

Palabras clave: Osteoartritis; Traumatismos de la Rodilla; Salud de la Mujer; Plasma Rico en Plaquetas; Ácido Hialurónico; Regeneración.

Nivel de evidencia: II

ABSTRACT

Objective: To evaluate the effects of using platelet-rich plasma (PRP), hyaluronic acid (HA), or their combination on analgesia and functionality in female patients post-operated by arthroscopy for chondral lesions in the knee.

Materials and methods: This was a prospective cohort study involving sixteen female patients with an average age of 52.7 years (SD = 2.84). The exposures evaluated were intra-articular injection of platelet-rich plasma (12.5%), hyaluronic acid (37.5%), and their combination (50.0%). All patients were followed for four weeks post-surgery. Pain, functionality in terms of walking distance and ability to climb and descend stairs, and the results of clinical maneuvers (Appley, McMurray, anterior and posterior drawer) were evaluated.

Results: The average pain decreased significantly from 3 (SD = 1) to 2 (SD = 1) (p = 0.015). In the functional scale of climbing and descending stairs, a significant clinical improvement was observed (p = 0.004), increasing from 12.5% to 62.5% of patients performing this activity without assistance. Positive Appley and McMurray maneuvers for pain showed a decrease, with the latter being significant (p = 0.072 and p = 0.023).

Conclusion: To date, the evidence supporting or rejecting the injection of orthobiologics is scarce and controversial. The results of this study suggest that these interventions may be effective for post-surgical rehabilitation in patients with chondral lesions in the knee, although studies with larger samples and long-term follow-up are needed to reinforce these findings.

Keywords: Osteoarthritis; Knee Injuries; Women's Health; Platelet-Rich Plasma; Hyaluronic Acid; Regeneration

Evidence level: II

INTRODUCCIÓN

La osteoartritis (OA) de la rodilla es una enfermedad articular degenerativa común, caracterizada por la degradación del cartílago y la consecuente aparición de dolor y limitación en el movimiento. *(1, 2)* La patogénesis de la OA es compleja debido a su carácter multifactorial que puede influir en la aparición y progresión de la enfermedad, incluidos factores genéticos, celulares, bioquímicos e inmunológicos. Sin embargo, la principal vía de patogénesis que agrava la condición de la OA es la calcificación del defecto cartilaginoso. *(1)* Su prevalencia global ha experimentado un aumento significativo en las últimas tres décadas; para el año 2019 alcanzó aproximadamente 527.81 millones de personas. *(1)*

Las terapias farmacológicas conservadoras de primera línea como los antinflamatorios no esteroides (AINES) no ofrecen beneficios significativos y su uso crónico ha demostrado efectos secundarios importantes a nivel del aparato gastrointestinal. Asimismo, las intervenciones quirúrgicas, como la artroplastia total de rodilla, conllevan riesgos considerables. *(3)* Tomando esto en cuenta, es clara la redirección de la terapéutica actual hacia un enfoque menos invasivo para tratar la OA con resultados prometedores.

Una opción en ascenso es la inyección intraarticular, preferida por su mínimo efecto sistémico. En este contexto, el ácido hialurónico (AH) y el plasma rico en plaquetas (PRP) han surgido como soluciones populares. *(3)* El AH actúa como lubricante y amortiguador en las articulaciones, mientras que el PRP, obtenido por centrifugación de sangre autóloga, contiene una alta concentración de factores de crecimiento que estimulan la reparación tisular y ejercen efectos antinflamatorios. *(3)* No obstante, a pesar de la creciente popularidad del PRP, la evidencia sobre su eficacia, en comparación con otros tratamientos, sigue siendo limitada debido a la heterogeneidad y las deficiencias metodológicas en los

estudios disponibles. *(2)* Estas deficiencias están principalmente atadas a la falta de reportes consistentes sobre las dosis utilizadas. *(4)* Por lo tanto, se requiere más investigación antes de recomendar el uso indiscriminado de PRP, especialmente considerando que su eficacia puede verse influenciada por diversos factores.

El propósito de este trabajo es ilustrar los efectos del uso de plasma rico en plaquetas, ácido hialurónico, o la combinación de ambos, sobre la analgesia y la funcionalidad en pacientes femeninas con postoperatorio de artroscopía por lesiones condrales en rodilla.

MATERIALES Y MÉTODOS

Se llevó a cabo un estudio de tipo cohorte prospectivo sobre una muestra tomada a discreción mediante un muestreo no probabilístico por conveniencia.

Los pacientes fueron seleccionados a partir de los siguientes criterios de selección:

a) Ser mujer.
b) Hallazgos sugestivos de lesiones condrales de rodilla en resonancia magnética.
c) Diagnóstico de lesiones de menisco agudas y/o degenerativas.
d) Dos de tres maniobras de Appley o McMurray positivas más valgo o varo en la primera visita.
e) Ser mayor de cuarenta y cinco años.
f) Asistir al menos a una consulta de seguimiento.
g) Contar con indicación clínica de inyección intraarticular con PRP, ácido hialurónico, o con ambos.

Fueron excluidos los participantes con mecanismos de lesión por trauma, inyección intraarticular previa con ortobiológicos, cirugías de rodilla anteriores y deportistas de alto rendimiento.

Las pacientes fueron reclutadas en la consulta ambulatoria donde respondieron un instrumento inicial que evaluaba las siguientes variables: Edad, tipo de inyección intraarticular recibida, número de seguimiento, escala visual analógica del dolor (0-5 puntos), distancia que podían recorrer sin ayuda y habilidad para subir y bajar escaleras, maniobras de Appley, McMurray, Varum, Valgum, cajón anterior y cajón. Tras esta etapa inicial, las pacientes fueron programadas para cirugía electiva por artroscopía. En el transquirúrgico recibieron una de las siguientes inyecciones intraarticulares: a) plasma rico en plaquetas, b) ácido hialurónico / hialuronato sódico, c) ambas. Un total de dieciséis pacientes fueron incluidas en el estudio y reevaluadas a las cuatro semanas postoperatorias.

Sobre las intervenciones registradas: Para el PRP se utilizó una técnica de obtención cerrada con el sistema de doble jeringa ACP® (Arthrex), con la que se obtuvieron 3-5 cm3 de sangre autóloga por una punción en la vena radial que posteriormente se centrifugaron a 1,500 rpm por 5 minutos para separar los componentes a utilizar. Con relación al AH, se utilizaron las marcas Suprahyal® (25 mg/2.5 ml), Ostenil PLUS® (40 mg/2 ml) y Artiglu® (Pharmatech) (36 mg/2 ml).

Los datos fueron captados mediante un formulario en línea en la plataforma Google Forms que contenía a su vez un consentimiento informado que explicaba el objetivo de estudio, los derechos del participante, datos de contacto y validaba la voluntariedad de la participación, a su vez, se recordaba que podían retirarse en cual-

quier momento del estudio sin esto influir en el trato médico.
Luego de finalizado el período de recolección de los datos, se creó una base de datos en Excel y se importó a la herramienta SPSS® versión 25 donde se realizaron análisis descriptivos de frecuencia y medidas de tendencia central. Para el contraste de hipótesis entre las variables se utilizó la prueba no paramétrica de Chi-cuadrado de Pearson. Por otro lado, para las variables cuantitativas se aplicó la prueba de normalidad de KS y, posteriormente, el análisis de Anova de una vía; se utilizó un valor p <0.05 para indicar significancia estadística.

RESULTADOS

En este estudio de cohorte prospectivo se evaluaron los efectos del uso de plasma rico en plaquetas (PRP), ácido hialurónico, o una combinación de ambos, sobre la analgesia y la funcionalidad en pacientes femeninas sometidas a artroscopía por lesiones condrales en la rodilla. Los resultados obtenidos mostraron que el dolor promedio de las pacientes disminuyó significativamente, el que pasó de 3 (DE = 1) en el período prequirúrgico, a 2 (DE = 1) en el postquirúrgico (p = 0.015) (Tabla 1).

TABLA 1. CARACTERÍSTICAS GENERALES

Variable (n=16)	Frecuencia (%)
Edad	X (DE) 52.7 (2.84)
Intervención	
PRP	2 (12.5)
Ácido hialurónico	6 (37.5)
Ambas	8 (50.0)
Seguimientos	
Cuatro semanas de postquirúrgico	16 (100)

En cuanto a la escala funcional basada en la distancia que las pacientes podían caminar, se observó que aquellas que solo podían moverse dentro de la casa y caminar menos de 500 metros se mantuvieron constantes en 6.3% y 18.8%, respectivamente. Sin embargo, las pacientes que podían caminar entre 500 y 1000 metros disminuyeron de 25% a 12.5%. Además, aquellas que podían caminar 1000 metros disminuyeron de 37.5% a 25%, mientras que las pacientes con capacidad de recorrer distancias ilimitadas aumentaron de 12.5% a 37.5%. Aunque estas mejoras no fueron estadísticamente significativas (p = 0.547), indican una tendencia positiva en la capacidad funcional.
En la escala funcional referente a la capacidad de subir y bajar escaleras, con dispositivos de asistencia, o sin estos, se evidenció una mejora significativa (p = 0.004). El número de pacientes que podía subir y bajar escaleras de manera normal aumentó de 12.5% a 62.5%. Aquellas que podían subir de manera normal y bajar con ayuda de una barandilla disminuyeron de 43.8% a ninguna. Por otro lado, el número de pacientes que necesitaba una barandilla tanto para subir como para bajar se mantuvo en 37.5% (Tabla 2).

TABLA 2. COMPARACIÓN DE LOS PARÁMETROS DE ANALGESIA Y FUNCIONALIDAD ANTES Y DESPUÉS DE LA INTERVENCIÓN
*Valor p significativo, prueba de contraste Chi-cuadrado. **Valor p significativo, prueba de contraste Anova. DE: Desviación estándar.

Variable (N = 16)	PRE QX n (%)	POST QX n (%)
Dolor** (p=0.015)	X (DE) 3 (1)	X (DE) 2 (1)
Escala funcional (Distancia) (p = 0.547)		
Solo dentro de la casa	1 (6.3)	1 (6.3)
<500 metros	3 (18.8)	3 (18.8)
500 - 1000 metros	4 (25.0)	2 (12.5)
1000 metros	6 (37.5)	4 (25.0)
Ilimitada	2 (12.5)	6 (37.5)
Escala funcional (Escaleras)* (p = 0.004)		
Subir y bajar normal	2 (12.5)	10 (62.5)
Subir con barandilla y bajar imposible	1 (6.3)	0 (0)
Subir normal y bajar con barandilla	7 (43.8)	0 (0)
Subir y bajar con barandilla	6 (37.5)	6 (37.5)
Imposible ambas	0 (0)	0 (0)

En las maniobras de Appley hubo una significancia clínica, aunque no estadísticamente significativa (p = 0.072). Las pacientes con resultados negativos en esta prueba aumentaron de 6.3% a 50%

(ocho pacientes), mientras que aquellas con resultados positivos disminuyeron en general. Específicamente, los resultados pasaron de siete pacientes (43.8%) con un resultado + a tres (18.8%); de cinco (31.3%) con ++ a cuatro pacientes (25%), y de dos pacientes (12.5%) con ++++ a ninguna. La maniobra de McMurray mostró mejoras significativas (p = 0.023). Aquellas con resultados negativos aumentaron de 6.3% a 56.3%. Las pacientes con resultados positivos disminuyeron en todos los niveles, de 43.8% a 18.8% para +, y de 37.5% a 12.5% para ++. No hubo ningu na con resultados +++++ en ambos períodos (Tabla 3).

TABLA 3. COMPARACIÓN DE LOS PARÁMETROS DE FUNCIONALIDAD ANTES Y DESPUÉS DE LA INTERVENCIÓN

*Valor p significativo, prueba de contraste Chi-cuadrado.

Variable (N = 16)	PRE QX n (%)	POST QX n (%)
Maniobras		
Appley * (p = 0.072)		
Negativo	1 (6.3)	8 (50.0)
+	7 (43.8)	3 (18.8)
++	5 (31.3)	4 (25.0)
+++	0 (0)	1 (6.3)
++++	1 (6.3)	0 (0)
+++++	2 (12.5)	0 (0)
McMurray* (p = 0.023)		
Negativo	1 (6.3)	9 (56.3)
+	7 (43.8)	3 (18.8)
++	6 (37.5)	2 (12.5)
+++	0 (0)	1 (6.3)
++++	2 (12.5)	1 (6.3)
+++++	0 (0)	0 (0)
Cajón anterior* (n = 14, p = 0.022)		
Negativo	5 (35.7)	13 (92.9)
+	4 (28.6)	0 (0)
++	5 (35.7)	1 (7.1)
+++	0 (0)	0 (0)
++++	0 (0)	0 (0)
+++++	0 (0)	0 (0)
Cajón posterior (n = 15, p = 0.900)		
Negativo	10 (66.6)	15 (100)
+	5 (33.3)	0 (0)
++	0 (0)	0 (0)
+++	0 (0)	0 (0)
++++	0 (0)	0 (0)
+++++	0 (0)	0 (0)

En la evaluación de la maniobra del cajón anterior, hubo una mejora significativa (p = 0.022). Las pacientes con resultados negativos aumentaron de 35.7% a 92.9%. Aquellas con resultados positivos disminuyeron de 28.6% a 0% para +. No se registraron resultados +++, ++++, ni +++++ en ninguno de los períodos. Finalmente, la maniobra del cajón posterior no mostró cambios estadísticamente significativos (p = 0.900). Sin embargo, las pacientes con resultados negativos aumentaron de 66.6% a 100% (véase Tabla 3).

DISCUSIÓN

Los resultados de este estudio son congruentes con la literatura global que respalda el uso de ortobiológicos como PRP y AH en el tratamiento de lesiones articulares. Como ya se mencionara, el PRP es un concentrado que libera factores de crecimiento en los sitios de inyección, estimulando la reclutación, proliferación y diferenciación celular, y promoviendo el proceso de curación. *(5)* De una manera similar, el AH en diferentes formas de gel puede interactuar con los receptores en la superficie celular, apoyar el crecimiento de los condrocitos y promover la diferenciación de las células madre mesenquimatosas a condrocitos. *(5)*

Las lesiones articulares que solo afectan la matriz tienen el poten-

cial de restaurarla a través de la síntesis de matriz por los condrocitos. Sin embargo, cuando estas lesiones implican la muerte de condrocitos, la reparación espontánea es limitada y resulta en una matriz con una estructura alterada, reduciendo la capacidad del cartílago para resistir fuerzas mecánicas. *(6)* En este contexto, el PRP y el ácido hialurónico se utilizan como terapias conservadoras para estimular mecanismos de reparación indirectos y reducir la inflamación, facilitando así la reparación local del cartílago. Este enfoque es especialmente relevante en el contexto de la OA, una de las enfermedades articulares degenerativas más comunes en adultos, caracterizada por dolor crónico, inestabilidad articular y restricción del movimiento, especialmente en individuos mayores de sesenta y cinco años. *(6, 7)*

Los resultados de este estudio demostraron una disminución significativa en el dolor promedio de las pacientes (p = 0.015) (Véase Tabla 2). A pesar de este y otros beneficios potenciales, de Graeff et al. *(7)* revelaron que la mayoría de los médicos (65%) no tratan ni derivan a pacientes para el uso de ortobiológicos. Las razones principales incluyen la falta de evidencia científica sólida, la ausencia de experiencia clínica positiva, y la falta de cobertura por parte de seguros. Entre los médicos que emplean ortobiológicos, el ácido hialurónico es el tratamiento más utilizado (76%), seguido del PRP (27%), estas terapias son comúnmente aplicadas para la OA de rodilla y la epicondilitis medial o lateral.

Al compararse con otras terapias, el PRP mostró una superioridad significativa a corto plazo sobre el ejercicio en términos de alivio del dolor (p <0.00001). Asimismo, a seguimiento intermedio, el PRP fue más efectivo para el alivio del dolor en relación con el ácido hialurónico. *(2)* Al ser comparado con el microfragmentado de tejido adiposo (MFTA), tras doce meses postratamiento, las puntuaciones en la escala de dolor mejoraron en ambos grupos, con una diferencia no significativa entre el grupo tratado con PRP (78 ± 17.9) y el grupo tratado con MFTA(77.8 ± 19.3; p = 0.69).8 Estos hallazgos sugieren que, aunque el PRP puede ofrecer beneficios significativos en el alivio del dolor en contraste con el ejercicio a corto plazo, las diferencias en la efectividad entre PRP y otras opciones terapéuticas como el AH y el MFTA tienden a nivelarse a los doce meses.

En cuanto a la capacidad funcional, aunque las mejoras observadas no fueron estadísticamente significativas (p = 0.547), se evidenció una tendencia positiva en la capacidad de caminar. La proporción de pacientes capaces de recorrer distancias ilimitadas aumentó mientras que las pacientes con capacidad para caminar entre 500 y 1000 metros disminuyeron de 25.0% a 12.5% (Véase Tabla 2).

La capacidad del PRP para acelerar la recuperación sigue siendo un área prometedora de investigación, aunque en el mediano y largo plazo los resultados pueden ser comparables a los de otras intervenciones como el AH, ejercicio, esteroides,fármacos orales y el MFTA en términos de mejora del dolor y función articular. *(2, 8, 9)* La capacidad de subir y bajar escaleras mostró una mejora significativa (p = 0.004), con un incremento en el número de pacientes que podían hacerlo de manera normal, aumentando de 12.5% a 62.5% (Véase Tabla 2). Estos resultados sugieren una tendencia positiva en la mejora funcional de las pacientes, aunque las diferencias no alcanzaron significancia estadística en algunas medidas. Entre los factores que puede alterar la eficacia del PRP, Berrigan et al. *(4)* señalaron que el índice de masa corporal (IMC) no tiene un impacto significativo en la composición y efectividad del PRP. No obstante, la edad sí puede influir en el contenido final del PRP y en los resultados del tratamiento. En particular, un aumento en la edad se ha asociado con una disminución en la concentración de plaquetas en el PRP, lo que reduce la presencia de factores de crecimiento y citoquinas que son esenciales para su efectividad.

Del mismo modo, el AH ha sido ampliamente utilizado en el tratamiento de lesiones articulares gracias a sus propiedades viscoelásticas que contribuyen a mejorar la lubricación articular y reducir el dolor. Estos efectos fueron evidentes en esta cohorte en la evolución de los resultados en maniobras como Appley, McMurray y cajón anterior. La maniobra de Appley mostró una significancia clínica, aunque no estadísticamente significativa (p = 0.072), con una mejora en los resultados negativos, mientras que la maniobra de McMurray y la del cajón anterior mostraron mejoras significativas (p = 0.023 y p = 0.022, respectivamente) (Véase Tabla 3). Estas maniobras evidencian una reducción en los síntomas de inestabilidad y dolor en la rodilla.

A pesar de estos beneficios, la efectividad de las terapias intraarticulares basadas en geles de AH está limitada por su rápida eliminación del sitio de inyección, lo que puede reducir su eficacia a largo plazo. *(5)* De manera similar, estudios recientes han mostrado que la inyección intraarticular de AH puede mejorar las puntuaciones en escalas de evaluación como WOMAC, IKDC, EVA y Tegner. *(3)* Sin embargo, persiste la incertidumbre sobre si el PRP ofrece una superioridad significativa en comparación con el AH en términos de eficacia terapéutica.

El estudio presenta varias fortalezas importantes: En primer lugar, su diseño de cohorte prospectivo permitió un seguimiento directo y controlado de los pacientes, proporcionando datos precisos sobre los efectos de las intervenciones. Además, la inclusión de diversas intervenciones (PRP, ácido hialurónico, y su combinación) ofreció una visión integral de las opciones de tratamiento disponibles. La evaluación multidimensional, que incluye medidas de dolor, capacidad funcional y resultados de maniobras clínicas, proporciona una evaluación completa de los efectos terapéuticos y permite una comprensión holística de los beneficios de las intervenciones. Sin embargo, este estudio también presenta algunas debilidades: El tamaño de la muestra es relativamente pequeño (N = 16), lo que puede limitar la generalización de los resultados a una población más amplia. También, la duración del seguimiento podría haber sido más larga para proporcionar datos más concluyentes sobre la durabilidad de los efectos terapéuticos. La ausencia de un grupo control que no reciba ninguna intervención limitó la capacidad de atribuir los efectos observados exclusivamente a las intervenciones aplicadas. Por último, la homogeneidad de la población estudiada, al incluir solo pacientes femeninas, puede restringir la aplicabilidad de los resultados a la población masculina.

En conclusión, los resultados indican una mejora clínica significativa en la capacidad de subir y bajar escaleras en pacientes femeninas sometidas a artroscopía por lesiones condrales en la rodilla, tratadas con PRP, ácido hialurónico o una combinación de ambos. La mayoría de las pacientes que previamente necesitaban asisten-

cia para subir y bajar escaleras o tenían limitaciones severas en esta capacidad mostraron una recuperación considerable, con un aumento notable en el número de las que lograron realizar estas actividades sin asistencia. Este cambio sugiere que las intervenciones utilizadas pueden ser efectivas para mejorar la funcionalidad y la movilidad postquirúrgica, lo cual es crucial para la calidad de vida y la rehabilitación de estas pacientes. Sin embargo, las diferencias en la eficacia a largo plazo entre estos tratamientos y la necesidad de más investigación para determinar el papel óptimo de los ortobiológicos persisten como áreas de interés continuo.

BIBLIOGRAFÍA

Tjandra KC; Novriansyah R; Sudiasa INS; Ar A; Rahmawati NAD; Dilogo IH. Modified mesenchymal stem cell, platelet-rich plasma, and hyaluronic acid intervention in early stage osteoarthritis: A systematic review, meta-analysis, and meta-regression of arthroscopic-guided intra-articular approaches. PLoS One, 2024; 19(3): e0295876. DOI: 10.1371/journal.pone.0295876.

Costa LAV; Lenza M; Irrgang JJ; Fu FH; Ferretti M. How does platelet-rich plasma compare clinically to other therapies in the treatment of knee osteoarthritis? A systematic review and meta-analysis. Am J Sports Med, 2023; 51(4): 1074-86. DOI: 10.1177/03635465211062243.

Ivander G; Anggono Y. A comparison of intra-articular hyaluronic acid and platelet-rich plasma for knee osteoarthritis: a systematic review. Orthop Rev (Pavia), 2024; 16: 94236. DOI: 10.52965/001c.94236.

Berrigan WA; Bailowitz Z; Park A; Reddy A; Liu R; Lansdown D. A greater platelet dose may yield better clinical outcomes for platelet-rich plasma in the treatment of knee osteoarthritis: A systematic review. Arthroscopy, 2024; 19: S0749-8063(24)00206-8. DOI: 10.1016/j.arthro.2024.03.018.

Brittberg M. Treatment of knee cartilage lesions in 2024: From hyaluronic acid to regenerative medicine. J Exp Orthop, 2024; 11(2): e12016. DOI: 10.1002/jeo2.12016.

Mende E; Love RJ; Young JL. A comprehensive summary of the meta-analyses and systematic reviews on platelet-rich plasma therapies for knee osteoarthritis. Mil Med, 2024; 28:usae022. DOI: 10.1093/milmed/usae022 [Online ahead of print].

de Graeff JJ; van den Bekerom MPJ; van Meer BL; Zijl JAC; Society DA. Orthobiologics and hyaluronic acid usage in the Netherlands: an electronic survey of 265 orthopaedic surgeons and sports physicians. J Exp Orthop, 2021; 8(1): 66. DOI: 10.1186/s40634-021-00380-9.

Baria M; Barker T; Durgam S; Pedroza A; Flanigan D; Jia L; et al. Microfragmented adipose tissue is equivalent to platelet-rich plasma for knee osteoarthritis at 12 months posttreatment: A randomized controlled trial. Orthop J Sports Med, 2024; 12(3): 23259671241233916. DOI: 10.1177/23259671241233916.

Boffa A; Poggi A; Romandini I; Asunis E; Pizzuti V; Di Martino A; et al. Does bone marrow edema influence the clinical results of intra-articular platelet-rich plasma injections for knee osteoarthritis? J Clin Med, 2022; 11(15): 4414. DOI: 10.3390/jcm11154414.

Inyección intraarticular con ácido hialurónico para OA de tobillo. Presentación de la técnica

César V. Fernández Román, M.D.; Jean Gómez Bonilla, M.D.; José Alfonso Gómez, M.D.;
Yohanna Martínez Céspedes, M.D.; Manuel A. Vargas, M.D.

RESUMEN
La osteoartritis del tobillo es una enfermedad que cada día se presenta con más frecuencia en los pacientes que asisten a consulta refiriendo dolor en la articulación del tobillo. En la República Dominicana los traumas de tobillo de bajo grado han sido subestimados en toda su extensión. A pesar de que estas enfermedades han sido ampliamente estudiadas en otras articulaciones, en el caso del tobillo aún queda mucho por investigar al respecto. Ya comprobados los beneficios de esta terapia en el manejo del dolor y el desgaste articular en rodilla y cadera en artículos previos, y el uso cada día más en tobillo, creemos que es oportuno el exponer la técnica que hemos desarrollado durande nuestra práctica clínica por años.

PALABRAS CLAVE
Ácido Hialurónico (AH), Viscosuplementación, Osteoartritis, Colágeno.

INTRODUCCION

La osteoartritis del tobillo se presenta en estadios variables en pacientes con historia de traumatismo de tobillo de bajo a alto grado, donde el líquido sinovial es mucho más abundante y menos viscoso *(1)*, según estudios previos la anatomía del tobillo, su conformación y el volumen hídrico ejerce presiones intraarticulares que influyen en la aparición de lesiones postraumáticas aun hasta 2 años después de un trauma aún sea de bajo grado. En la República Dominicana los traumas de tobillo de bajo grado han sido subestimados en toda su extensión. No solo por la población de pacientes, sino también por la comunidad médica en general.

El tobillo al tener su ubicación en el nivel más bajo de la ergonomía del ser humano y poseer el diámetro 2 a 3 veces menor de las demás articulaciones del miembro inferior, soportando aproximadamente de 3 a 4 veces más presión por centímetro cuadrado en referencia a la rodilla y de 4 a 6 veces más presión por centímetros cuadrado que la cadera.

Por ello, un trauma o un estado de inestabilidad, por más leve que sea, puede generar secuelas graves en esta articulación. En el caso del trauma, cuando el paciente no le presta atención y comienza un proceso de osteoartritis (OA), suele consultar en algún momento por dolor, que puede variar de moderado a severo, de esporádico a permanente, dependiendo del estadio en el que se encuentre. En estos casos, es fundamental contar con el conocimiento y las herramientas necesarias para ofrecer terapias alternativas a la cirugía. Entre estas, la viscosuplementación con ácido hialurónico ha sido ampliamente estudiada en las últimas dos décadas como una opción prometedora para el tratamiento de la OA del tobillo *(2)*.

Las inyecciones intraarticulares con AH se han contraindicado relativamente en pacientes con conocida hipersensibilidad a los preparados de AH, proteínas aviares, productos derivados de huevo o plumas, aquellos con infecciones cutáneas activas en el área de inoculación, pacientes con estasis venoso o linfático en miembros inferiores, pacientes manejándose con anticoagulantes o con desórdenes de coagulación. Y no se recomienda su uso en pacientes menores de 18 años ni en pacientes en gestación ni lactando, ya que su efectividad no ha sido establecida. *(3)*

La viscosuplementación es una técnica que beneficia la que debe ser aplicada a cada articulación sinovial.

TÉCNICA DEL PROCEDIMIENTO

Luego de que el paciente haya dado su consentimiento para su inclusión en el estudio, se procede con la preparación para el procedimiento. El paciente es colocado en una camilla en posición de decúbito supino, y se realiza un pre-lavado con solución alcoholada. Previamente, se verifica el empaque del medicamento para confirmar que está sellado, es nuevo y que su contenido se encuentra a temperatura ambiente adecuada para la sala.

Se utiliza el portal artroscópico anteromedial como área de abordaje, aplicando una leve inversión del pie para visualizar el espacio y ubicar las estructuras anatómicas relevantes *(4)(5)*. La aguja se coloca en una dirección de 45 grados sobre el plano coronal. Una vez identificada la zona de inyección, se remueve el líquido sinovial de la articulación si se observa un exceso o un volumen intraarticular que se considere oportuno recambiar, aunque esté dentro de parámetros normales. Esto debe realizarse previa valoración por imagen u otro método diagnóstico.

El contenido del medicamento se inyecta con técnica cuidadosa, aspirando siempre antes de la infiltración para evitar la administración en zonas no deseadas, y verificando que se encuentra dentro de la articulación. La administración se realiza con un flujo continuo hasta suministrar 1 ml del contenido de la jeringa. Al finalizar, se retira la jeringa, cubriendo la aguja y descartando ambos componentes según protocolos de bioseguridad.

Posteriormente, se realiza una estimulación pasiva de movilidad articular mediante flexo-extensión del tobillo durante 15 segundos antes de detener el estímulo.

El tratamiento inicial recomendado consiste en una sola inyección. Sin embargo, si no se logra el alivio sintomático deseado, estudios han demostrado que puede administrarse una segunda infiltración entre 1 y 3 meses después de la primera. Es importante considerar que la articulación del tobillo responde de manera diferente a las agresiones en comparación con otras articulaciones, y entre sus posibles complicaciones se encuentra la infección articular *(6)*. Por lo tanto, se sugiere que una única aplicación, combinada con medidas orales y modificaciones en el estilo de vida, podría ser suficiente para alcanzar una mejoría significativa.

GRÁFICOS

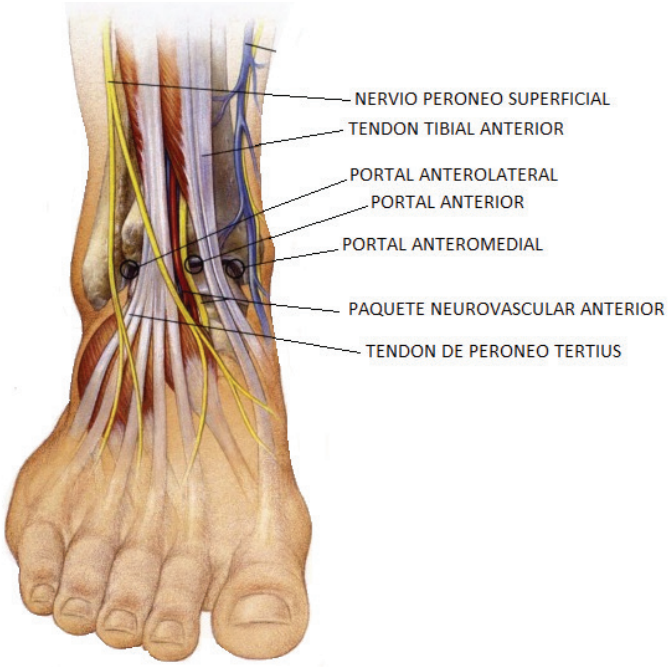

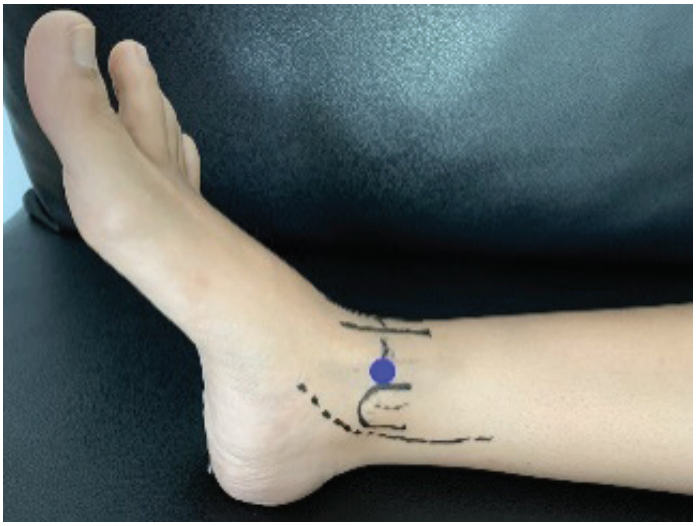

Gráfico 1. Portales anteriores: Elaboración propia. Inyección intraarticular con ácido hialurónico para OA de tobillo. Presentación de la técnica. Gráfico 1. Fuente: REFERENCIA *(7)*

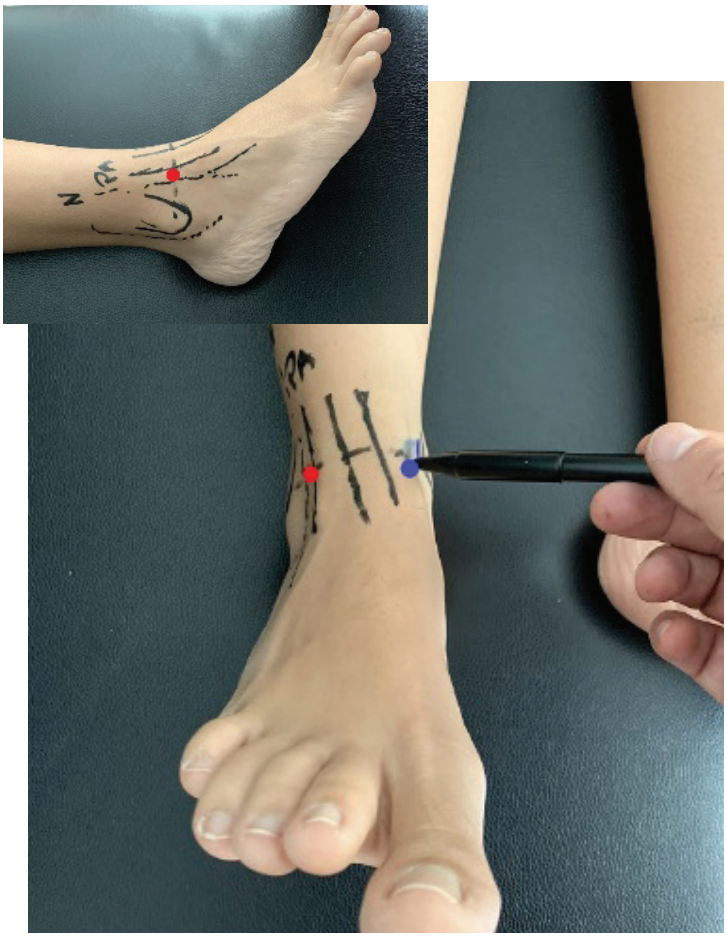

Gráfico 2. Portales anteriores: Elaboración propia. Inyección intraarticular con ácido hialurónico para OA de tobillo. Presentación de la técnica. Gráfico 1. Fuente: Autor (año 2020).

Gráfico 3. Viscosuplementación con AH a través del portal antero medial. Elaboración propia. Inyección intraarticular con ácido hialurónico para OA de tobillo. Presentación de la técnica. Gráfico 1. Fuente: Autor (año 2020).

BIBLIOGRAFÍA

1. E GEORGE, Intra-articular hyaluronan treatment for osteoarthritis, Ann Rheum Dis 1998;57:637–640.
2. AMERICAN COLLEGE OF RHEUMATOLOGY SUBCOMMITTEE ON OSTEOARTHRITIS GUIDELINES, RECOMMENDATIONS FOR THE MEDICAL MANAGEMENT OF OSTEOARTHRITIS OF THE HIP AND KNEE, ARTHRITIS & RHEUMATISM Vol. 43, No. 9, September 2000, pp 1905–1915.
3. Shu-Fen Sun Æ Yi-Jiun Chou Æ Chien-Wei Hsu Æ Wen-Ling Chen, Hyaluronic acid as a treatment for ankle osteoarthritis, Curr Rev Musculoskelet Med (2009) 2:78–82 DOI 10.1007/s12178-009-9048-5
4. Pau Golano´, MDa,T, Jordi Vega, MDa,b , Luis Pe´rez-Carro, MD, PhDc , Vı´ctor Go¨tzens, MD, PhDa, Ankle Anatomy for the Arthroscopist. Part I: The Portals, Foot Ankle Clin N Am 11 (2006) 253 – 273
5. James R. Andrews, M.D.,t Capt. William J. Previte, M.C., USA,:t: and William G. Carson, M.D.§ ,Arthroscopy of the Ankle: Technique and Normal Anatomy*, Foot& Ankie/Vol. 6, No. 1
6. Angelique G.H. Witteveen M.D. Inger N. Sierevelt M.Sc. Leendert Blankevoort Ph.D. Gino M.M.J. Kerkhoffs M.D., PhD, C. Niek van Dijk M.D., Ph.D.,intra-articular sodium hyaluronate injections in the osteoarthritic ankle joint: effects, safety and dose dependency, Foot and Ankle Surgery 16 (2010) 159-163
7. Ferkel RD: An illustrated guide to small joint arthroscopy, Andover, MA, 1989, Smith & Nephew Endoscopy.

Osteotomía de la tuberosidad anterior de la tibia como herramienta en cirugía protésica de rodilla

Antonio Luis Solano Urrutia, Adolfo Gómez Lima, Elido Aníbal Pérez González

RESUMEN

Antecedentes: Se tiene la osteotomía de la tuberosidad anterior de la tibia (OTAT) como alternativa entre otros métodos facilitadores de extensión del abordaje.

Objetivos: Describir la técnica quirúrgica, mostrar los resultados, las complicaciones e identificar los diagnósticos previos como indicación absoluta de OTAT.

Materiales y métodos: Se trata de un estudio descriptivo, tipo serie de casos con seguimiento mínimo de 12 meses, contando 111 pacientes en un periodo de 12 años desde 2008 hasta 2020, logramos seguir 96 pacientes.

Resultados: El diagnóstico más frecuente por el que se realizó la OTAT fue aflojamiento aséptico (37.5 %) y logramos un aumento promedio del rango de flexión y extensión de 32.6o y 3.1o respectivamente. El índice Insall - Salvati presentó un promedio inicial de 0.9, llegando posteriormente hasta 1.2. Todas las osteotomías eventualmente consolidaron. En un paciente encontramos migración del fragmento osteotomizado, dos pacientes presentaron infección superficial del sitio quirúrgico.

Discusión: La OTAT como parte del abordaje y con fines de tratamiento en pacientes de alteración en la altura de la patela, mostró consolidación a los 2 meses, y un resultado satisfactorio en la mejora de la movilidad de la rodilla sin mayores complicaciones que otras técnicas de "extensión del abordaje".

Conclusión: Consideramos que la OTAT tiene resultados predecibles, ofrece mejor exposición para extracción de implantes, colocación de los nuevos implantes y un mejor control de la altura y lateralización de la patela.

INTRODUCCIÓN

Cada vez aumenta el número de casos de artroplastia de rodilla compleja, casos de revisión y casos de algunas artroplastias primarias, se trata de tomar el tema del abordaje como parte del tratamiento en algunos casos específicos, desde el momento diagnóstico o durante el planeamiento operatorio se debe identificar la técnica que se usará como parte de la extensión del abordaje.

Es muy común que escuchemos el término "complejo" asociado a una cirugía de revisión de artroplastia de rodilla, con el aumento en la frecuencia (10% a 15% de todas las artroplastias de rodilla) con que se realizan este procedimiento *(1, 2)*, vamos encontrando cada vez más dificultades prequirúrgicas para las que debemos planificarnos, así como secuelas de traumas, fracturas de patela, tibia y fémur, osteotomías de corrección, en pacientes que se le realizará prótesis primarias. En este sentido, los diferentes abordajes nos ofrecen alternativas para lograr una mejor exposición de los tejidos.

La técnica de OTAT fue descrita en 1983 por Dolin *(3)*, aunque finalmente se popularizó tras la publicación de Whiteside et al (4), donde presentaron buenos resultados sin complicaciones significativas en 77 pacientes.

Para los casos de revisiones complicadas se han descrito técnicas como cuádriceps "snip" *(5)*, la OTAT *(6)*, desinserción muscular del fémur distal *(7)*, cuadriceplastia V-Y o de Thompson *(8)*, aunque todas estas técnicas logran una mayor exposición de los tejidos, múltiples autores prefieren la OTAT *(9, 10, 11)*, ya que la reparación es más fuerte y biomecánicamente se hace menos tensión en la tuberosidad anterior de la tibia que en el cuádriceps *(12)*. Para la reparación de la OTAT se puede usar cerclaje con alambre o fijación con tornillos *(13)*.

En síntesis, esta técnica nos ayuda a una mejor exposición de los tejidos durante una artroplastia, por lo que facilita la extracción de los componentes y evita lesiones no intencionadas del mecanismo extensor.

MATERIALES Y MÉTODOS

Este estudio se desarrolló a lo largo de 12 años (2008 - 2020 en diferentes centros de salud), e incluyó un total de 111 pacientes, los que se siguieron por lo menos 12 meses, todos los pacientes fueron operados por el mismo cirujano Senior (SU). En esta publicación solo se reportan los resultados de 96 pacientes, ya que se perdieron 15 pacientes durante el seguimiento, de los 96 pacientes 58 eran mujeres y 38 eran hombres. Este estudio no toma en cuenta el tipo de prótesis que se le colocó a los pacientes.

Los pacientes que se le realizó OTAT incluyeron casos con: Rodilla rígida, riesgo elevado de ruptura del mecanismo extensor e inestabilidad de la patela. En 20 pacientes se tomó la decisión prequirúrgica, durante el planeamiento de realizar la OTAT (Artrodesis de rodilla, inestabilidad de patela y patela baja). El resto de los 76 pacientes, la decisión se tomó en el transquirúrgico por hallazgos predictores de complicaciones. Los hallazgos más comunes que nos pueden ayudar a tomar la decisión de realizar la OTAT son: Rodilla rígida, posible lesión (Desgarro) del mecanismo extensor, alteraciones de patela en altura y lateralización (Luxación o subluxación), o la patela que no se puede luxar.

Los factores que se estudiaron fueron: Los rangos de flexo extensión prequirúrgicos y el índice Insall-Salvatti, estos fueron comparados con los resultados post quirúrgicos para estos valores. Además, se analizó la consolidación de las osteotomías e infección de los tejidos. Para determinar la presencia de infección del sitio quirúrgico se usó la clasificación del Centro de Control y Prevención de Enfermedades (CDC) *(14)*. Del total de pacientes el rango promedio de extensión prequirúrgica fue de 3.9o mientras que en rango promedio de flexión fue de 65.0o.

A todos los pacientes se le realizó una incisión en la línea media de la rodilla, seguido por un abordaje midvastus que se extiende 1 cm por debajo de la tuberosidad anterior de la tibia. Después de la liberación necesaria de tejidos blandos, se expone en su totalidad el tendón patelar y la tuberosidad anterior de la tibia. Se marcó el sitio de osteotomía, medida con regla estéril. La osteotomía se realizó de medial hacia lateral usando una sierra oscilante, y el

número de cortes dependerá de la anatomía particular de la tibia proximal de cada paciente, hay pacientes que necesitarán 3 cortes, y otros necesitarán 2 cortes. El corte a realizar debe de asemejarse a una "V" o un triángulo de vértice inferior y de base superior (Figura 1). El primer corte se realiza en el plano sagital, desde medial hacia lateral, y no debe hacerse a más de 1 centímetro posterior a la cortical anterior de la tuberosidad anterior de la tibia, teniendo en cuenta que mientras más distal se hace el corte más se debe acercar a la cortical anterior y debe incluir toda la longitud de la inserción del tendón patelar, por lo que generalmente este corte será de 8 a 10 cms de longitud, el vértice debe de ser de 1 cm de ancho y la base de 3 cms de ancho (Figura 2) . Los demás cortes se harán en un plano transverso, justo donde inicia el corte sagital. Se debe tener especial cuidado con no cortar el periostio en el lado lateral de la osteotomía y de no dañarlo accidentalmente durante el procedimiento quirúrgico.

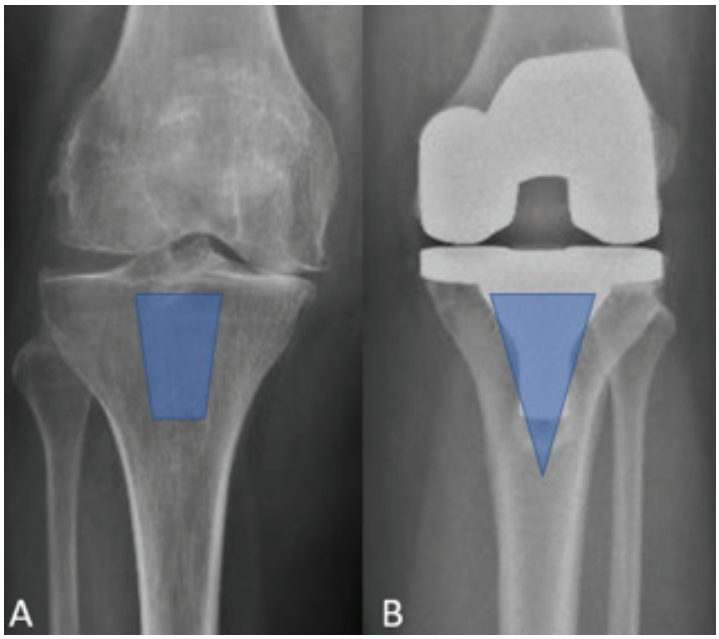

F*igura 1. La figura muestra las variaciones que puede tomar la osteotomía de la tibia. (A) La imagen muestra como la osteotomía se asemeja a un trapecio isósceles invertido. (B) La imagen muestra como la osteotomía se asemeja a un triángulo isósceles invertido.*

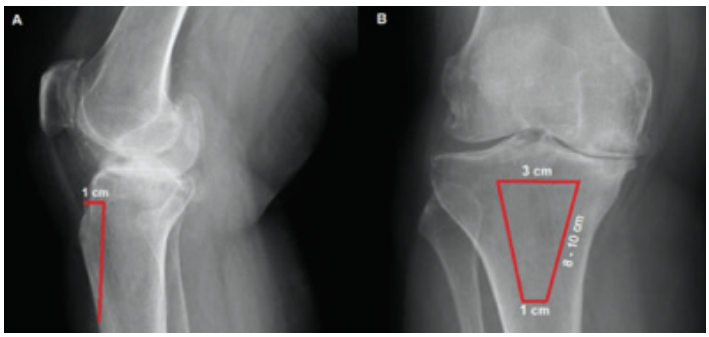

Figura 2. (A) Forma en que se realiza el corte en el plano sagital, debe de tener 8 - 10 cms de longitud, los otros dos cortes (B) se hacen en el plano transverso, el más superior corresponde a la base y se realiza un corte de 3 cms de longitud, por último el corte más inferior, que corresponde al vértice y debe tener 1 cm de longitud.

En los casos de revisión protésica el corte hay que adecuarlo a la anatomía particular de la tibia producto de la osteólisis proximal, en muchos casos sólo podremos hacer un solo corte (Figura 3). Se debe tomar la decisión de si se realizará un corte "superficial" que permita apartar el mecanismo extensor, o si se necesita un corte "profundo" que permita exponer también la porción metafisaria del componente tibial o quilla, para facilitar así la extracción de este (Figura 4).

F*igura 3. Por la pérdida de la anatomía normal de la tibia proximal, producto de osteólisis, en la artroplastia de revisión es posible que solamente podamos realizar un único corte.*

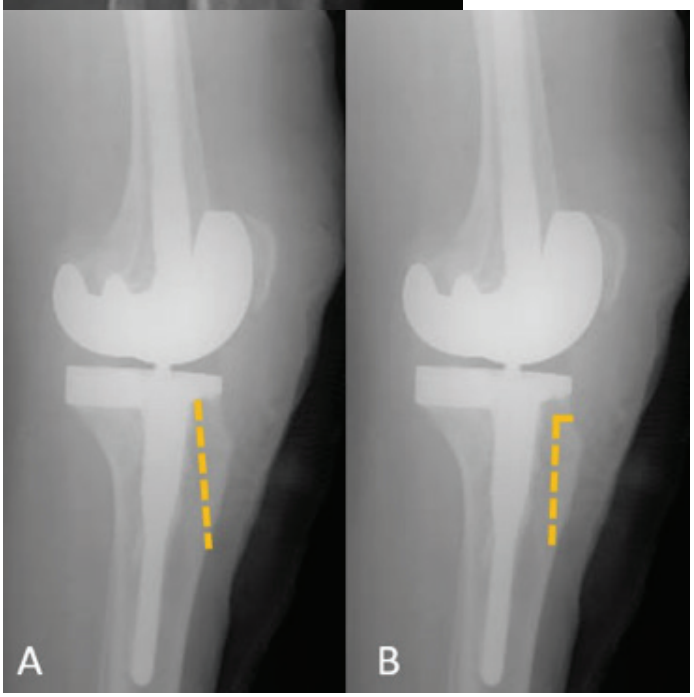

Figura 4. (A) Osteotomía lo suficientemente profunda que permita exponer el vástago tibial para facilitar su extracción. (B) Osteotomía convencional que permiten mejor exposición de los componentes.

Para la fijación de la osteotomía, utilizamos un cerclaje con alambre quirúrgico para fijar la tuberosidad anterior de la tibia a la tibia proximal. En los pacientes con índice Insall-Salvati normal, la fijación se hizo en el lugar de origen, sin embargo, en los pacientes con patela alta o baja, y pacientes con patela lateralizada, se realizó una fijación que permitiera mejorar la mecánica del mecanismo extensor y el índice Insall-Salvati, así mismo, en los pacientes con patela luxada o patela inestable se medializó el fragmento osteotomizado. Los orificios a la tibia proximal se realizaron con una broca 2.7 mm, a razón de 3 o 4 orificios separados cada uno del otro por 2.5 centímetros y aproximadamente a 1 centímetro posterior a la línea de osteotomía, se utilizó un alambre quirúrgico 18 SWG (1.25 mm) para hacer el cerclaje del fragmento.

Se tomó la decisión de fijar el fragmento osteotomizado con tornillos en dos pacientes, sin embargo esta técnica probó ser un reto más grande que la fijación con alambre quirúrgico. A estos pacientes se le colocó una prótesis primaria, es importante señalar esto, debido a que en las prótesis de revisión la técnica para fijación con tornillo es más difícil de lograr por la presencia la porción metafisaria o quilla del componente protésico y un vástago tibial más largo. Para realizar el canal se usó una broca 3.5 mm y la fijación se hizo con dos tornillos corticales de 5.0 mm canulados y se usó una arandela en cada tornillo. Los tornillos tenían la suficiente longitud para alcanzar la cortical posterior, y se colocaron en posición divergente para evitar la porción metafisaria o quilla del componente tibial.
Los cuidados postquirúrgicos difieren muy poco de un paciente que no se le ha realizado la osteotomía, todos los pacientes al día siguiente de la cirugía caminaron y se iniciaron los ejercicios de flexo-extensión asistidos. Se hizo énfasis en no llevar la rodilla más allá de los 90o de flexión, para evitar tensión máxima sobre el aparato extensor. Posteriormente se le hizo seguimiento a los pacientes en la consulta médica de forma periódica, en cada consulta se revisaba la nueva radiografía del paciente para verificar la consolidación de la osteotomía, la posición de los componentes, y en busca de cualquier complicación. La primera consulta se realizó a los 15 días del postquirúrgico, seguido por una consulta a los 30 días, 45 días, 60 días, 90 días, 6 meses y un año. Durante la consulta también se evaluó el proceso de cicatrización, y los rangos de movimientos.
Durante la primera visita se ordenan terapias físicas, estas terapias iniciaron en la tercera semana postquirúrgica, y se realizaron durante cuarenta días, en intervalos de lunes a viernes.

RESULTADOS

La edad promedio de los pacientes fue de 68.06 años, con un rango entre 32 y 87 años. En el estudio participaron 58 pacientes de género femenino, y 38 pacientes de género masculino, para un total de 96 pacientes (Gráfica 1). A 22 pacientes se le realizó artroplastia primaria, mientras que a 74 pacientes se le realizó artroplastia de revisión.

Entre los motivos o diagnósticos que nos llevaron a la realización de la OTAT, debemos mencionar que solamente en los pacientes con artrodesis de rodilla 9, inestabilidad de patela 2 y patela baja 9, se tomó la decisión prequirúrgica de realizar la OTAT, y se planificó para su realización por la complejidad de los casos, sin embargo, en el resto de los pacientes la decisión se tomó durante el procedimiento quirúrgico, entre las razones que más influenciaron esta decisión, podemos citar: Dificultad en la exposición de los componentes (Obesos), la experiencia del cirujano en reconocer posibles daños o desgarros del mecanismo extensor o pacientes que habían tenido lesión de tendón patelar, incapacidad para apartar la patela de la línea media, rigidez articular. Todos los diagnósticos correspondientes a los 96 pacientes se citan en la gráfica 2.
Entre los pacientes que se les realizó artroplastia primaria de rodilla el 9.4 % correspondió a artrodesis, mientras que el 37.5 % de los pacientes que se les realizó artroplastia de revisión fue por aflojamiento aséptico.

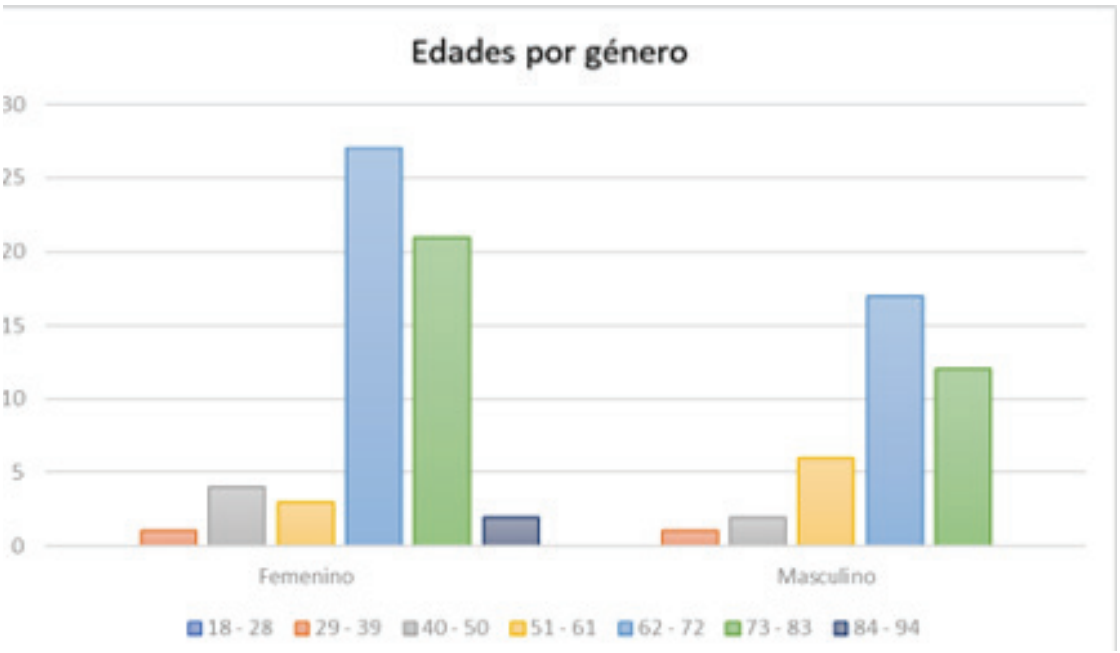

Gráfica 1. Distribución por sexo y edades de los 96 pacientes.

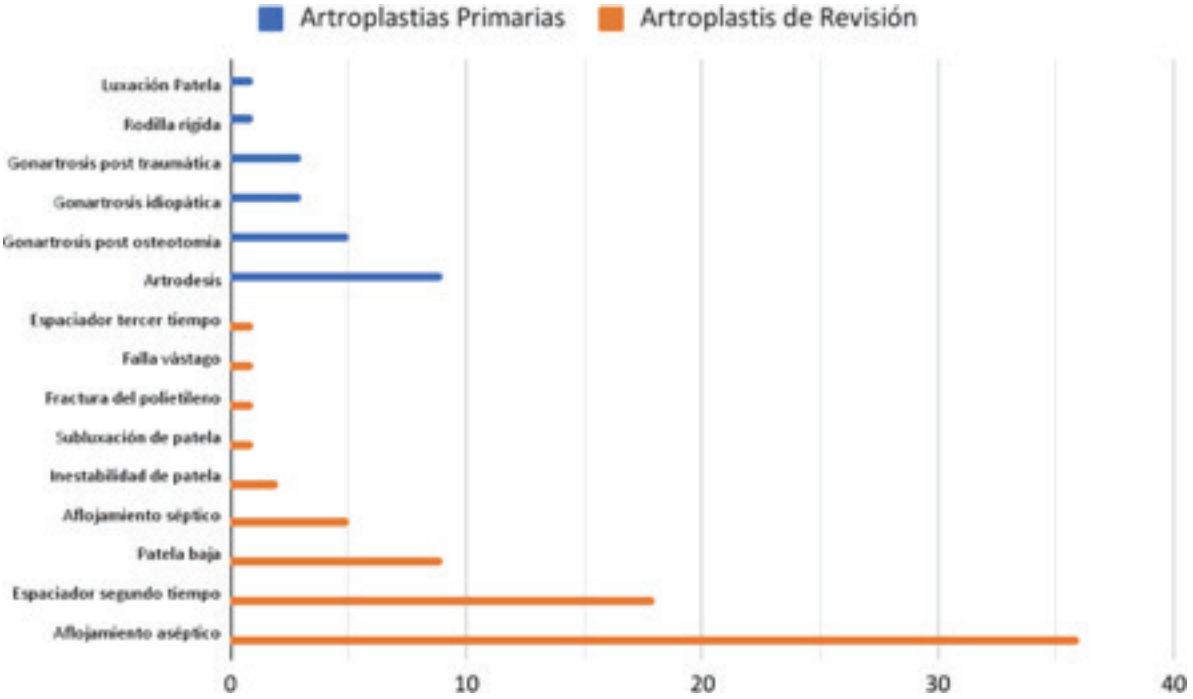

Gráfica 2. Diagnósticos relacionados a los pacientes. Los pacientes con diagnósticos "espaciador segundo tiempo" son pacientes a quienes en el pasado se le realizó una artroplastia total de rodilla que eventualmente se infectó y se llevaron a quirófano para retirar los componentes y poner un espaciador. Así mismo, los pacientes con diagnóstico de "espaciador tercer tiempo" ya se les había realizado la artroplastia total de rodilla, se les colocó un espaciador articular en un segundo procedimiento, y ahora se le haría recambio del espaciador articular por uno nuevo.

Encontramos una mejoría significativa en los grados de flexo-extensión prequirúrgicos. Al comparar, vemos que la flexión promedia prequirúrgica fue de 65.0o (rango 10o a 120o), mientras que la flexión postquirúrgica promedio fue 97.6o (rango 60o a 120o), representando un aumento de 32.6o. En cuanto a la extensión, el ángulo promedio prequirúrgico fue 3.9o (rango -10o a 35o), y la extensión postquirúrgica promedio fue de 0.8o (rango 0o a 5o), lo que significa una mejor extensión por 3.1o (gráfica 3).

Gráfica 3. En el gráfico se nota que hay una mejor flexión y extensión cuando se comparan los datos prequirúrgicos contra los postquirúrgicos.

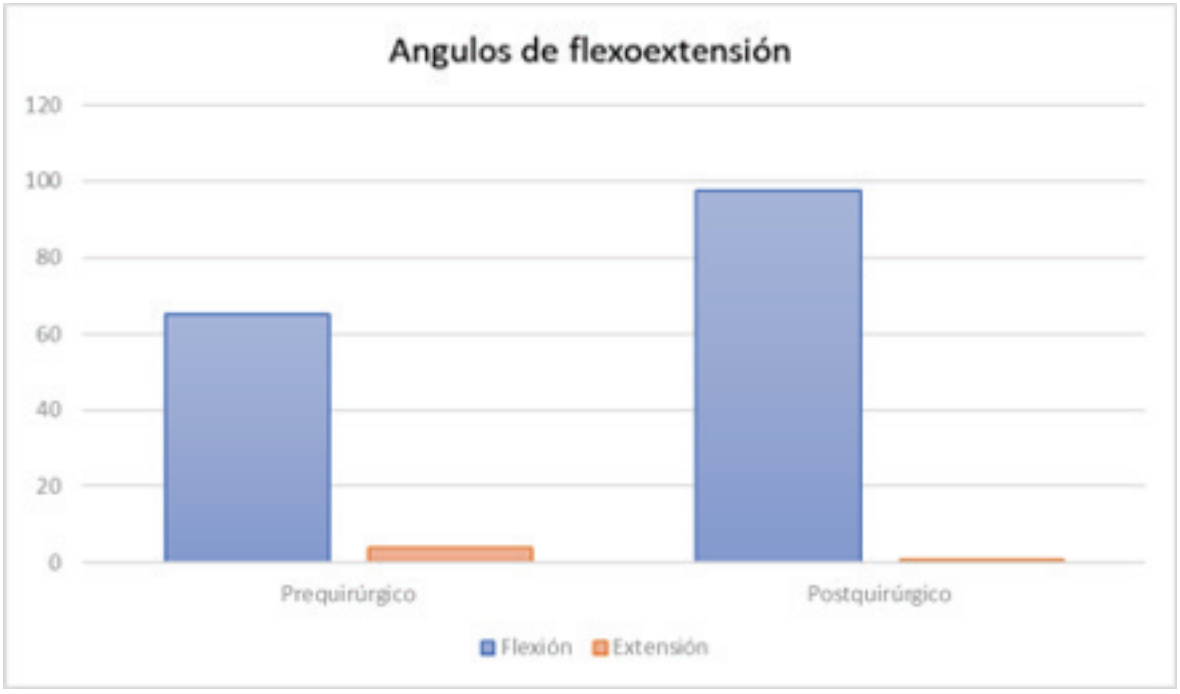

Se logró de forma general patelas anatómicas en relación a su posición inicial, evidenciado esto por el índice de Insall - Salvati, que su promedio prequirúrgico fue de 0.9 (Rango 0.5 a 1.5) y el promedio postquirúrgico fue de 1.2 (Rango 1.8 a 0.6) suponiendo una diferencia de 0.3.

De igual forma, las radiografías post quirúrgicas mostraron que los pacientes con inestabilidad de patela se pudo centralizar la patela a una relación congruente con el surco intercondíleo del fémur.

Entre las complicaciones que encontramos debemos mencionar que un paciente presentó migración del fragmento osteotomizado (Figura 5). En lo seguido, para evitar la migración, se realizó un único orificio en el fragmento osteotomizado, en su parte más superolateral y a través de él se pasaba el alambre quirúrgico más proximal, para así hacer presa del fragmento. Cuando se tenía una fijación no satisfactoria con el alambre quirúrgico, se añadían dos agujas Kirschner 1.8 mm a modo de aumentación, que fueran desde anterior hacia posterior, atravesando el fragmento osteotomizado, en dirección divergente para evitar el componente tibial y por último que se anclaran en la cortical posterior. Cuando se evidenció consolidación del fragmento, los Kirschner se retiraron en cirugía menor.

Figura 5. Paciente se le realizó reemplazo articular de rodilla derecha con prótesis de revisión, el fragmento osteotomizado migró hacia proximal. En cuanto a la consolidación, pudimos notar que todos los pacientes mostraron consolidación radiográfica a los 90 días, excepto el paciente que presentó migración del fragmento osteotomizado, este paciente fue intervenido una vez más y se fijó el fragmento con cerclaje de alambre, mostrando signos radiográficos de consolidación a los 90 días después de la reintervención. Después de alcanzar la consolidación radiográfica se permitió seguir las terapias físicas en el hogar, llevando la rodilla a un más allá de los 90o de flexión.

A dos pacientes se le retiró un espaciador articular y se sustituyó por una prótesis de revisión, en la consulta control post quirúrgica se encontró una infección superficial del sitio quirúrgico en estos pacientes que para tratarla fue necesario llevar los pacientes a quirófano, hacer un lavado quirúrgico y desbridamiento de los tejidos, toma de muestra de tejidos para cultivos y tratamiento con antibióticos. El primero de estos dos pacientes evolucionó de forma satisfactoria después de este segundo procedimiento quirúrgico. Sin embargo, el segundo paciente después de ser intervenido una nueva vez, presentó necrosis de la piel, razón por la que fue llevado una tercera ocasión a quirófano, y se le realizó un colgajo rotacional del músculo gastrocnemio medial e injerto de piel, después de este tercer procedimiento el paciente tuvo una evolución positiva. En estos pacientes no fue necesario retirar los componentes protésicos y eventualmente estos evolucionaron sin ningún otro inconveniente.

DISCUSIÓN

La OTAT es una técnica quirúrgica que nos facilita la realización de artroplastia total de rodilla o la revisión en casos donde la exposición de la articulación no es óptima para realizar todas las maniobras necesarias, ya que si no se aparta la patela de la línea media se dificulta el trabajo. Generalmente se utiliza en casos de rigidez articular o en casos de inestabilidad patelar.

La rodilla rígida es un cuadro que se puede ver en pacientes después de un trauma o cirugía articular de la rodilla que no inicia movilización temprana de la articulación, siendo el dolor el principal impedimento para la movilización de la articulación. Se debe identificar la rigidez articular en la evaluación prequirúrgica, sin embargo, hay rodillas que aún después de la liberación de los tejidos blandos no ofrecen suficiente campo de trabajo. La pérdida de la extensión se debe a adherencias en la tróclea intercondílea o en el espacio femorotibial, mientras que la flexión se ve limitada por adherencias suprapatelares, adherencias patelofemorales o fibrosis del cuádriceps femoral *(15)*.

Cuando nos enfrentamos a artroplastias con alto nivel de dificultad en cuanto a la exposición quirúrgica, se debe considerar la OTAT como una opción, por lo que se debe tener la autorización del paciente y planificar la OTAT, así como llevar todas la herramientas necesarias para su realización y elegir el material que se usará para la fijación. Más aún, tener de igual forma todos los materiales disponibles así no se haya tomado la decisión prequirúrgica de realizar la OTAT, nótese que sólamente en el 20.83% de nuestros casos (Artrodesis de rodilla, inestabilidad de patela, patela baja) se tomó la decisión prequirúrgica de realizar la OTAT.

En algunas ocasiones durante el acto quirúrgico, se puede lesionar de manera no intencional el mecanismo extensor de la rodilla, siendo la forma más común un desgarro parcial o total del tendón patelar de su inserción en la tuberosidad anterior de la tibia durante la realización de maniobras de flexión. En estos casos suge-

rimos tomar la decisión de realizar la OTAT, a modo de "fractura" controlada, para evitar una lesión no controlada del mecanismo extensor. Sugerimos considerar la OTAT en pacientes que anteriormente hayan sufrido una lesión del mecanismo extensor.
En casos de patela baja es extraordinariamente difícil apartar la patela del campo quirúrgico. Si se intenta la maniobra sin amplia liberación de tejidos blandos, puede dañar el mecanismo extensor. Se debe establecer tempranamente si el objetivo de la OTAT será lograr una mejor exposición de los tejidos o si formará parte de las estrategias para la extracción del componente tibial.
Aconsejamos que en casos de revisión, donde el componente tibial tenga vástago, que se realice una osteotomía lo suficientemente profunda que permita la visualización del vástago tibial, y así facilitar la extracción.
Preferimos que el fragmento osteotomizado tenga una longitud de 10 cms, esto nos brinda la oportunidad de colocar cuatro alambres quirúrgicos de cerclaje a razón de 2.5 cms de separación entre uno y el otro, además el fragmento debe tener al menos 1 cm de espesor, eso hace que sea lo suficientemente fuerte para resistir la tensión de los cerclajes y evitar la migración. Las osteotomías en tibias pequeñas se deben realizar en forma de "V" estrecha, mientras que en las tibias de mayor tamaño se debe realizar la osteotomía en forma de "V" angosta. Nuestro estudio propone longitudes menos conservadoras a las propuestas por Rackwitz et al *(16)*, ellos proponen 50 mm a 70 mm de longitud, 12 mms de ancho y 3 - 5 mms de espesor. Sin embargo, siendo realistas, todas estas medidas son una guía, el corte lo dictará la característica ósea única del paciente en cuestión, por lo que se le debe dar extrema importancia a la forma de la osteotomía en cuanto al ancho de la "V".
Al parecer, uno de los puntos más importantes en la técnica quirúrgica es preservar la inserción lateral del periostio a modo de bisagra, aún esto no sea posible en el 100% de los casos siempre debe ser un objetivo para así mantener la irrigación del fragmento osteotomizado, así lo demostraron Kanamiya et al *(17)*, quienes realizaron OTAT en 11 rodillas caninas y encontraron que se interrumpió totalmente la irrigación en 10 de 11 rodillas cuando se desinserta todo el periostio del fragmento osteotomizado.
En nuestros pacientes hemos usado fijación con cerclaje de alambre (97.92%) y fijación con tornillos (2.08%), en ocasiones se usaron Kirschner a modo de aumentación. Un gran número de trabajos *(18, 19, 20)* han utilizado la fijación con cerclaje de alambre. Mientras que otros usan la fijación con tornillos *(21, 22)*. Sin embargo pocos han utilizado fijación híbrida, es el caso de DeHaan et al *(23)*, quienes publicaron una técnica quirúrgica híbrida donde se hace fijación con un tornillo de 6.5 mm y dos alambres quirúrgicos 18 SWG.
Una de las complicaciones más temidas de realizar la OTAT es la no unión del fragmento osteotomizado, en nuestro estudio encontramos 0% de no uniones, y cuando se compara con otros estudios, vemos que generalmente las cifras de no unión son muy bajas. Es el caso del estudio publicado por Rood et al *(24)*, quienes encontraron 0.38% de no uniones en 263 rodillas. Magnussen et al *(25)* publicaron una revisión de casos donde estudiaron 5 trabajos diferentes, estos cinco estudios combinados sumaron 203 rodillas y solo reportaron un 0.6% de no unión. De igual forma Payne et al *(26)* publicaron una revisión sistemática con 787 OTAT donde encontraron una tasa de no unión de 0.8%.
Además de la fijación con alambres y tornillos de la osteotomía, en la literatura se han descrito otros tipos de fijaciones. Deane et al *(27)* presentaron un trabajo donde usaron sutura Ethibond 5 para la fijación del fragmento osteotomizado con el objetivo de evitar las complicaciones relacionadas de la fijación con material de osteosíntesis, aunque en su trabajo vemos que no revisaron ningún paciente, creemos que se deben realizar más estudios con este tipo de fijación, para establecer claramente los beneficios y complicaciones relacionados a este tipo de fijación.

CONCLUSIÓN

La OTAT es una alternativa segura para usar en artroplastias complejas de rodillas, ya sean primarias o de revisión. Aún cuando el plan quirúrgico sea no realizarla, se debe contar con los materiales en caso de ser necesarios en medio de la cirugía. Se debe realizar un técnica quirúrgica donde no haya desinserción completa del fragmento osteotomizado de su periostio.
Proponemos como indicación absoluta los casos en que se realizará reversión de artrodesis (Figura 6), anquilosis de rodilla, pacientes con luxación de patela y por último pacientes con lesión previa del mecanismo extensor o pacientes donde se haya reparado el mecanismo extensor. Mientras que como indicación relativa sugerimos los casos con patela baja.
Las complicaciones asociadas a este procedimiento se presentan con una muy baja frecuencia, por lo que la OTAT no es un procedimiento más lesivo que otras técnicas de ampliación del abordaje y es más predecible la consolidación del fragmento osteotomizado que la fibrosis de los tejidos blandos.
Nuestros resultados no son diferentes de los reportados en la literatura mundial. Se necesitan estudios que comparen los resultados de los diferentes tipos de fijación y sus complicaciones.

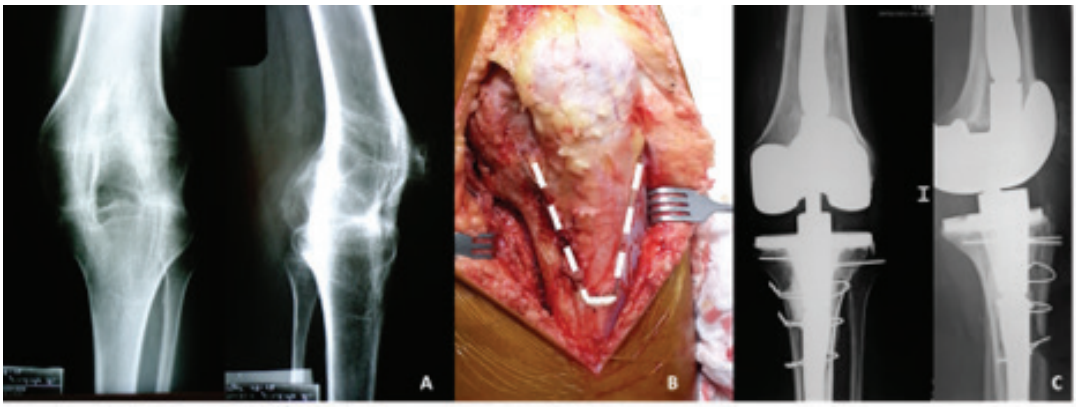

Figura 6. (A) Radiografía anteroposterior y lateral de paciente con artrodesis. (B) OTAT marcada in situ. (C) Resultado final de paciente tras reversión de artrodesis de rodilla, usando OTAT como herramienta para lograr mejor exposición de tejidos y ampliación del abordaje.

Manejo percutáneo con técnica doble joystick y doble abordaje mínimo invasivo para fractura desplazada de astrágalo

César V. Fernández M.D. *; Jean G. Gómez M.D.*; Yohanna Martínez M.D.**; Ana P. Raposo M.D.**; Manuel A Vargas M.D.** / Cirujano de Pie y Tobillo* / Médico General**

INTRODUCCION

Las fracturas que envuelven las lesiones del talo en el pie tienen connotaciones graves para los pacientes, más aún cuando implican desplazamientos fracturarios importantes cerca de áreas anatómicas del hueso, donde recibe su nutrición, esto predestina una necrosis vascular irreversible. Es por ello que abordajes menos invasivos y que respeten estructuras circundantes al talo pueden aportar un beneficio en el manejo de estas lesiones.

El astrágalo está cubierto en un 70% de superficie articular la cual presenta un cartílago, que de todas las articulaciones del cuerpo, es de las de mayor soporte de carga por centímetro cuadrado de área *(1)*.

Las fracturas del talo se han agrupado anatómicamente en dos tipos principalmente: Fracturas marginales y fracturas del cuerpo y el cuello. Es en estas segundas, las del cuerpo y cuello astragalino donde entra la controversia de cual manejo sería es el más adecuado y beneficioso para cada paciente.

DESARROLLO

El astrágalo es un hueso pleoforme de características singulares y únicas, con tres carillas articulares para articular con el calcáneo por debajo, una superficie anterior para articular con el navicular, dos carillas articulares maleolares y una superficie dorsal o domo, para articular con la tibia. Este hueso no está tocado por inserciones musculares, y presenta un complejo de fuertes ligamentos para su estabilidad *(2)*. Su forma singular precede de la misma manera a su aporte vascular, el cual está bien delimitado por zonas en su estructura *(3)* (Gráfico No.1).

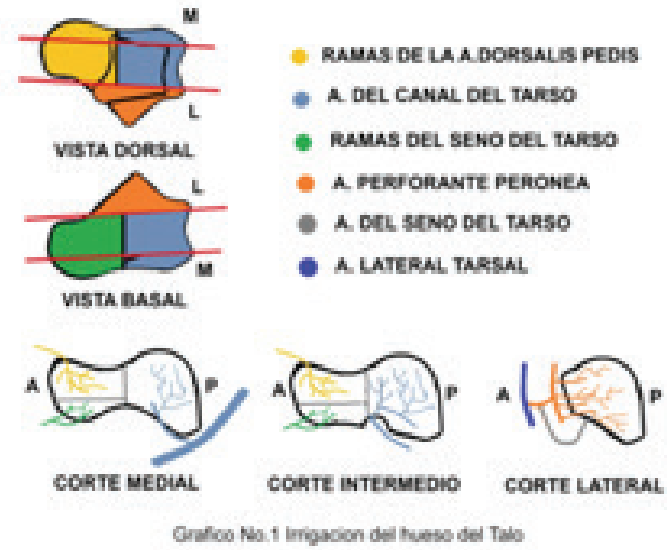

Grafico No.1 Irrigacion del hueso del Talo

Las fracturas de alto grado o grado 4 del talo descritas en la clasificación de Hawkins representan una lesión por desplazamiento y subluxación del cuerpo y/o la cabeza talar, la cual se puede o no acompañar de variantes que agravan el cuadro.

Por lo antes descrito presentamos como una opción la técnica de manejo mínimamente invasivo de la fractura de alto grado con desplazamiento del cuerpo talar, bajo la maniobra de doble joystick y el uso de dos portales diferentes de abordaje posterior de mínima invasión, usando tornillos percutáneos.

PRESENTACION DE CASO

Paciente femenina de 38 años la cual, por mecanismo indirecto y caída de su plano de sustentación, recibe trauma en tobillo derecho, luego de esto presentando imposibilidad para el apoyo, edema marcado del miembro y dolor, medido en 9/10 en escala VAS. En la evaluación inicial la paciente presentó una AOFAS de retropié y sostuvo una valoración de 8/100.

Luego de visualizar las imágenes radiográficas y determinar la existencia de una lesión en astrágalo o talo, se realiza tomografía axial computarizada (TAC) del miembro, donde se observa desplazamiento marcado con multi fragmentación del cuerpo y cuello del astrágalo por una fractura compleja. (Gráfica No.2)

Gráfica No. 2: IMÁGENES DIAGNÓSTICAS

Se decide llevar el paciente a cirugía realizándosele una reducción percutánea con técnica de doble joystick, utilizando dos Kirschner 2,0mm para la maniobra y dos Kirschnner 1,0mm como guías para tornillos percutáneos, utilizando los portales posterolateral y posteromedial. Luego de realizar la maniobra de reducción manual de Joystick, insertamos las guías y manteniendo reducción

en todo momento, insertamos los tornillos Headless para completar proceso.

Gráfica No.3: IMÁGENES TRANSQUIRÚRGICAS

Gráfica No.4: IMÁGENES POSTQUIRÚRGICAS

DISCUSIÓN

La necrosis avascular y la artrosis postraumática representan las dos complicaciones más devastadoras en el difícil manejo de las fracturas de astrágalo. El porcentaje de necrosis avascular en las fracturas de talo tipo Hawkins IV oscila entre el 70 y 100%, en las series descritas *(4)*, y la artrosis tanto subtalar como tibio talar se describen aun con desplazamientos de al menos 2mm de la superficie articular *(4)*.

El uso de abordajes de menor exposición ayuda en cuanto a la recuperación del paciente, disminuye cuantiosamente el riesgo de infección de tejidos blandos, teniendo variantes que dependen de la anatomía de la fractura. Tanto los abordajes laterales, los abordajes anteriores y los abordajes posteriores al hueso presentan sus características específicas y deben ser bien manejados por el cirujano. En el caso de utilizar el acceso posterior el abordaje posteromedial es el elegido por excelencia, debido a las mínimas complicaciones que este presenta. Cuando se requiere una fijación desde el acceso posterolateral exclusivamente, se recomienda la visión directa del abordaje, si se van a utilizar dos tornillos por lateral para fijación, ya que así podemos evitar la lesión del sural, descrita en un 100% en la serie de Roberts y Cols *(5)*.

Es por ello que un abordaje mixto que utilizemos, en este caso el paratendinoso medial y el paratendinoso lateral disminuye sustancialmente la ocurrencia de lesión neurológica. Con el abordaje mínimo y la movilización de doble joystick y visión fluoroscópica obtenemos una reducción de riesgos.

CONCLUSIÓN

Creemos que la elección del tipo de abordaje en el manejo de una fractura tan compleja como la de astrágalo dependerá de muchos factores, donde aparte de la anatomía de la fractura y la idiosincrasia de un hueso tan especial como este, influirá en gran medida la experiencia del cirujano. Es por ello que el aporte de técnicas combinadas, siempre respetando los criterios básicos del manejo de fracturas como esta ayudan al paciente se recuperarse mucho más rápido y mejor de sus lesiones. El joystick como técnica ha sido históricamente una herramienta valiosa en el manejo de múltiples tipos de fracturas. Aunque no puede considerarse perfecta en términos de maniobrabilidad para la reducción, es importante destacar que, tras una fractura de alto grado, ninguna técnica puede considerarse completamente ideal.

BIBLIOGRAFÍA

1.-Michael D. Castro, DO, Ankle biomechanic, Foot Ankle Clin N Am 7 (2002) 679 – 693

2-Abdelmonem Awad Hegazy1,2*, Mohammad Abdelmonem Hegazy, Talus Bone: Unique Anatomy, Int. Journal of Cadaveric Studies and Anatomical Variations, Vol 3 No 2 Dec. 2022

3- Andrew M. Schwartz, MD1 , William O. Runge, MD1, Andrew R. Hsu, MD2 , and Jason T. Bariteau, MD, Fractures of the Talus: Current Concepts, Foot & Ankle Orthopaedics 2020, Vol. 5(1) 1-10.

4- Graham J. DeKeyser, MD, Talar Dome Access Through Posteromedial Surgical Intervals for Fracture Care Foot & Ankle International® 2022, Vol. 43(2) 223 –232.

5- Lauren E. Roberts, MD, MSc1, Martim Pinto, MD2, Jackson R. Staggers, MD2 Alexandre Godoy-Santos, MD, PhD3, Ashish Shah, MD2 , and Cesar de Cesar Netto, MD, PhD, Soft Tissue Structures at Risk With Percutaneous Posterior to Anterior Screw Fixation of the Talar Neck, Foot & Ankle International® 2018, Vol. 39(10) 1237 –124

6- Thomas F. Higgins, M.D.*, and Michael R. Baumgaertner, M.D., Diagnosis and Treatment of Fractures of the Talus: A Comprehensive Review of the Literature, Foot & Ankle International, Vol 20, Issue 9, September 1999, 595-605.

Cirugía de "Tommy John" en paciente adolescente lanzador de béisbol

Pável Espinal,[1] Noemí Acevedo Rodríguez[2]
1. Hospital Metropolitano de Santiago (HOMS), Santiago, República Dominicana
2. Pontificia Universidad Católica Madre y Maestra, Santiago, República Dominicana

RESUMEN
La lesión del ligamento colateral cubital (LCC) es una patología debilitante del codo, con alta prevalencia en deportistas. En este trabajo expondremos el caso de una reconstrucción del ligamento colateral cubital realizada en un beisbolista masculino de dieciséis años, mediante un abordaje con la técnica quirúrgica de docking .

Palabras clave: Ligamento Colateral Cubital; Reconstrucción del Ligamento Colateral Cubital; béisbol

ABSTRACT
Ulnar collateral ligament (UCL) injur y is a debilitating pathology of the elbow , with high prevalence in athletes. We describe the case of a UCL reconstruction performed in a 16-year -old male baseball player, using the Docking surgical technique.

Keywords: Ulnar Collateral Ligament; T ommy John's Surger y; Baseball Player; Ulnar Collateral Ligament Reconstruction

INTRODUCCIÓN

La lesión del ligamento colateral cubital (LCC) es una patología debilitante del codo con prevalencia en aumento en los atletas de alto rendimiento, especialmente en aquellos que realizan lanzamientos por encima de la cabeza, como los jugadores de béisbol,[1] como es el caso que exponemos en este artículo. Sobre este subgrupo se han identificado diversos factores predisponentes o de riesgo como sobreuso de la articulación al jugar >100 entradas o más de ocho meses al año, lanzamientos tipo *curveballs* o *sliders, tryouts* consecutivos o residir en climas cálidos.[1-3]

El tratamiento quirúrgico para la lesión es la reconstrucción del LCC, también conocida como cirugía de Tommy John, en referencia al primer beisbolista sometido a la técnica.[2] Este abordaje fue descripto inicialmente por el Dr. Frank Jobe, en 1986, y sobre la técnica se han realizado distintas modificaciones con el paso del tiempo, como la de Jobe modificada, ASMI, *docking* y su versión modificada, entre otras.[1,4] Al menos el 10% de los lanzadores profesionales o de alto rendimiento activos de béisbol se han sometido a alguna de estas variantes, y actualizaciones recientes indican un aumento importante en la realización de esta reconstrucción entre los atletas de quince a diecinueve años.[2] La explicación para esta tendencia sugiere que, incluso en casos donde no hay una ruptura completa del ligamento, la potencia de los lanzamientos se ve afectada. Esto se debe a que la laxitud (falta de firmeza) del ligamento disminuye su tensión, y reduce su fuerza en los movimientos.

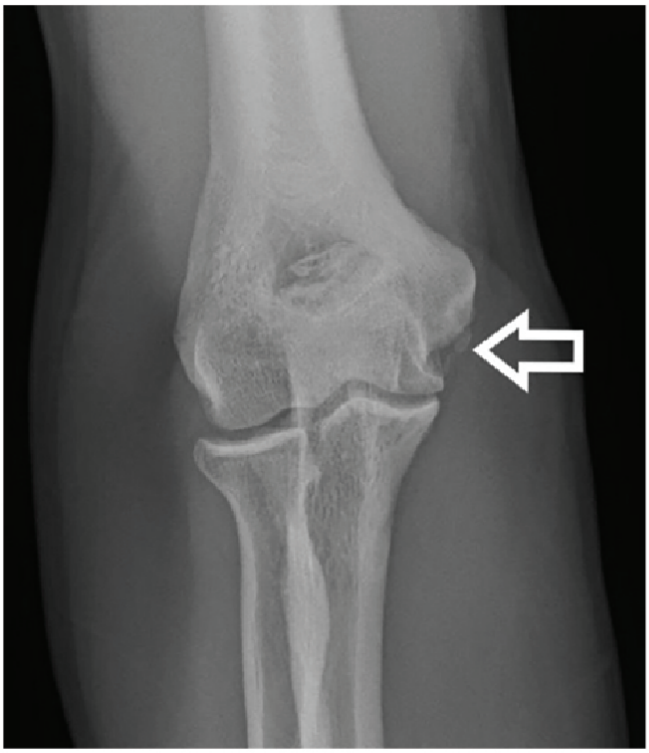

Figura 1: Radiografía simple que muestra desinserción de la línea de crecimiento y edema de partes blandas.

En resumen, la reconstrucción del ligamento podría ser buscada no sólo para corregir rupturas evidentes, sino también para abordar la disminución de la eficacia en los lanzamientos debido a la laxitud del ligamento, aunque no haya una lesión completa. Por lo tanto, con la reconstrucción se observa un aumento progresivo de la veloci-

Noemí Acevedo Rodríguez
noemi_acevedo.r@hotmail.com
Recibido: *Noviembre de 2022.* ***Aceptado:*** *Enero de 2024.*

Figura 2: Resonancia magnética con hallazgos consistentes con derrame articular alrededor del LCC (ligamento colateral medial) de codo derecho.

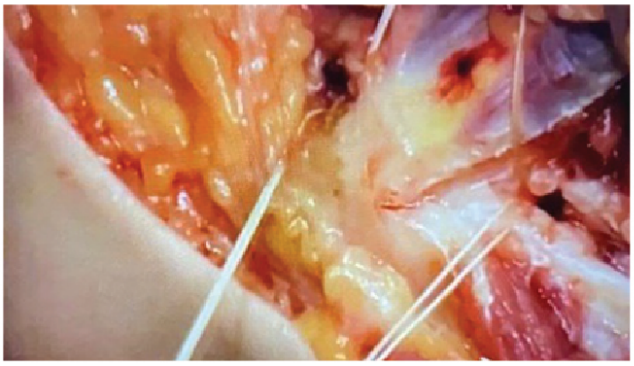

Figura 3: Ubicación de túneles independientes por donde discurrirá el injerto. Se trata de evitar la rotura de las inserciones proximales u distales.

dad de los lanzamientos, además de disminuir las molestias en el codo.[5]

CASO CLÍNICO

Paciente masculino de dieciséis años, jugador de béisbol, acude a consulta ambulatoria por dolor en codo derecho que aumentó luego de cambiar su posición de campo corto a lanzador en su entrenamiento habitual. En la evaluación física se evidencia edema acompañado de dolor en la flexión y supinación del codo. Entre los diagnósticos diferenciales se consideraron calcificación de tríceps y epicondilitis reactiva. Se realizan estudios de imágenes como radiografía (fig. 1), sonografía y resonancia magnética de codo derecho (fig. 2), con hallazgos consistentes con lesión en el ligamento colateral cubital medial.

Se pauta terapia quirúrgica de reconstrucción del LCC.

Figura 4: Fijación del injerto.

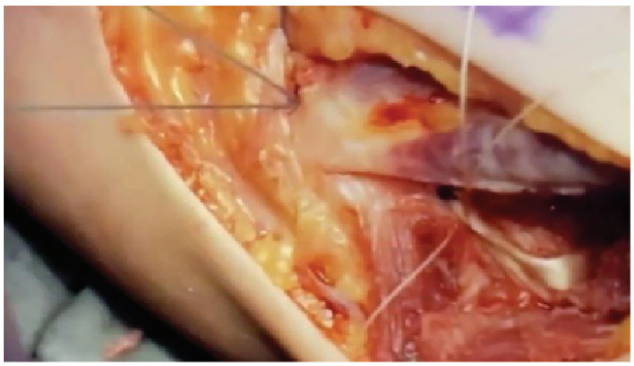

Figura 5: Fijación del injerto.

Figura 6: Fijación del injerto. Técnica "*docking*" donde se configura el injerto dentro de los tres túneles creados en húmero (uno de entrada, dos de salida) conformando un triángulo o "Y".

Se efectúa un abordaje medial por pasos: piel y tejido celular subcutáneo, hasta visualizar el nervio cubital; este es aislado con la intención de mantenerlo en el campo de visión durante el procedimiento. El injerto es extraído del ligamento semitendinoso de la rodilla ipsilateral y, mediante la técnica conocida como "*docking*", se configura el injerto dentro de los tres túneles creados en el húmero (uno de entrada, dos de salida) conformando un triángulo o "Y" en lugar del trazado en forma de "8" de la técnica histórica de Job.

Se realiza la fijación final del injerto en el epicóndilo del húmero distal, no se retira el anterior, sino que se hace una aumentación de este con la intención de proveer mayor tensión y resistencia a las fuerzas en valgo del codo.

Técnica quirúrgica

- Se realiza una incisión con abordaje medial en el codo de aproximadamente 5-7 cm.
- Se aísla el nervio cubital con un drenaje Penrose, luego se hace un orificio en cabeza radial con broca.
- Se efectúan dos orificios en la paleta o húmero distal, esto para que al momento de pasar el ligamento se haga en U.
- Se anuda por medio de sutura de alta tensión. En situaciones donde el ligamento está laxo y desfuncionalizado, se lo deja *in situ* y se realiza su reforzamiento (figs. 3 a 6).

CONCLUSIONES

La reconstrucción del LCC en atletas que realizan lanzamientos, como es el caso de los beisbolistas, es muy conocida y altamente documentada dado el incremento en su prevalencia en los últimos años. En el caso que presentamos tratamos una lesión del LCC en un atleta de béisbol de alto rendimiento, quien jugaba en posición de campo corto (posición entre la segunda y la tercera base) hasta comenzar con el cuadro que coincidió con su inicio como lanzador.

Existen diferentes abordajes para la reparación del LCC. Entre estas variaciones está la ubicación de los túneles humerales, la elección y la fijación del injerto, la transposición obligatoria del nervio ulnar y el tipo de transposición.[4,6] La técnica quirúrgica utilizada en este caso surge de modificaciones de la original creada por el Dr. Frank Jobe en 1986.[1] La primera de ellas fue en la fijación del injerto en "forma de 8", y se decidió colocar los túneles en la corteza humeral anterior y aumentar el tamaño de los túneles humerales para evitar lesiones en el nervio ulnar.[6] Otra modificación significativa y clave para este caso fue en la fijación del injerto y la ubicación de los túneles humerales. Esta fue desarrollada en 1996 para facilitar el paso, la tensión y la fijación más sencilla del injerto. En esta variación de la técnica, los túneles ulnares se crean de la misma manera que en la técnica de Jobe, pero los túneles humerales se crean con un solo túnel inferior y dos pequeños túneles de salida superiores y anteriores.[6] El injerto se introduce en el túnel inferior y se tensa con suturas que salen de los túneles superiores; la fijación se logra atando las suturas sobre un puente óseo.[6] Esta modificación, que fue la misma utilizada en este caso clínico, se ha denominado como "técnica de acoplamiento" o "*docking technique*".

Por otra parte, según el paciente, se emplean diversas variedades de autoinjertos,[4,5] pero el más comúnmente utilizado es el autoinjerto del tendón palmar largo ipsilateral o contralateral,[6] seguido por el tendón contralateral del *gracilis*.[2] Para el paciente de nuestro caso, decidimos evitar el uso del palmar largo ipsilateral debido a la preocupación de la formación de cicatrices en el pliegue flexor de la muñeca del brazo de lanzar. En su lugar, se utilizó el tendón semitendinoso de la rodilla ipsilateral.

Respecto al pronóstico de la cirugía, los estudios con un seguimiento mínimo de dos años muestran que el 90% de los deportistas vuelven a competir al mismo nivel que tenían antes de la lesión. Las causas de que el 10% restante no vuelva a jugar profesionalmente se atribuyen a dolor de codo y molestias al realizar lanzamientos.[3] Para este caso, siguiendo la tendencia de recuperación habitual de diez a doce meses, luego de un período de rehabilitación de once meses, el paciente se reincorporó de manera satisfactoria como lanzador de béisbol profesional, logrando una potencia de lanzamiento similar y en ocasiones superior al estado prelesional.

Como limitación podemos mencionar la falta de instrumental y recursos para realizar el abordaje terapéutico mediante la técnica de *Internal Brace™* (descripta por Jeffrey Dugas).

BIBLIOGRAFÍA

1. Erickson BJ; Chalmers PN; Bush-Joseph CA; Verma NN; Romeo AA. Ulnar collateral ligament reconstruction of the elbow: a systematic review of the literature. *Orthop J Sports Med*, 2015; 3(12): 2325967115618914. DOI: 10.1177/2325967115618914.
2. Hodgins JL; Vitale M; Arons RR; Ahmad CS. Epidemiology of medial ulnar collateral ligament reconstruction: a 10-year study in New York State. *Am J Sports Med*, 2016; 44(3): 729-34. DOI:10.1177/0363546515622407.
3. Saper M; Shung J; Pearce S; Bompadre V; Andrews JR. Outcomes and return to sport after ulnar collateral ligament reconstruction in adolescent baseball players. *Orthop J Sports Med*, 2018; 6(4): 2325967118769328. DOI: 10.1177/2325967118769328.
4. Peña Marrero L; Salles Betancourt GR; Álvarez Cambras RJ; Falcón Hernández M; López Díaz H; Betancourt Ferrer I. Reconstrucción del ligamento colateral ulnar en atletas de béisbol mediante la técnica híbrido DANE TJ. *Rev Cubana Ortop Traumatol*, 2014; 28(2): 122-35. Disponible en: http://scielo.sld.cu/scielo.php?script=sci_arttext&pid=S0864-215X2014000200001&lng=es.
5. Douglas J. UCL Injuries in the overhead athlete 2021 Update: where are we today? Video disponible en: https://www.vumedi.com/video/ucl-injuries-in-the-overhead-athlete-2021-update-where-are-we-today/
6. Vitale MA; Ahmad CS. The outcome of elbow ulnar collateral ligament reconstruction in overhead athletes: a systematic review. *Am J Sports Med*, 2008; 36(6): 1193-205. DOI: 10.1177/0363546508319053.

Calcinosis tumoral idiopática de codo en niños. Presentación de caso

Emanuel Fernández Mazzucco, Vanessa Bautista Mejía, Elizabeth Vidal, Ariel Tapia Sierra, Máximo Periche, Jesús Alcántara
(Hospital traumatológico docente universitario Dr. Darío Contreras)

RESUMEN
La calcinosis tumoral idiopática en niños es una entidad infrecuente y benigna caracterizada por el depósito de calcio en tejidos blandos periarticulares. Presentamos el caso de una calcinosis tumoral idiopática del codo en un niño de 10 años de edad tratado mediante exéresis sin recurrencia después de 1 año de seguimiento. Se discute la identificación del problema y el manejo terapéutico.
Palabras clave: Calcinosis; Idiopática; Niños
SUMMARY
Idiopathic tumor calcinosis in children is a rare and benign entity characterized by the deposition of calcium in periarticular soft tissues. We present the case of idiopathic tumor calcinosis of the elbow in a 10-year-old boy treated by excision without recurrence after 1 year of follow-up. Identification of the problem and therapeutic management are discussed.
Keywords: Calcinosis; idiopathic; children
Correspondencia: Emanuel Fernández Mazzucco. Dpto. Ortopedia y Traumatología, Hospital traumatológico Dr. Darío Contreras. 829-810-4675. mazzuccoemanuel@gmail.com

La calcinosis tumoral es un pseudotumor relativamente raro de origen desconocido, caracterizado por la acumulación de sales de calcio en tejidos blandos periarticulares con niveles plasmáticos normales de calcio y de hormona paratiroidea. *(1)*
Clásicamente distinguimos una forma hiperfosfatémica, hereditaria autosómica recesiva relacionada con mutaciones en los genes FGF23, GALNT y SAMD3, generalmente con aspecto multilocular; por otro lado la forma normofosfatémica ocurre esporádicamente en adolescentes, adultos jóvenes de raza negra con predominio monoarticular. *(1, 2)*
Presentamos un caso de calcinosis tumoral del codo, sin anomalías metabólicas en un niño de 10 años de edad que fue tratado con exéresis de masa pseudotumoral restituyendo la funcionalidad de la región sin recidiva en el primer año del postoperatorio.

PRESENTACIÓN DEL CASO

Se trata de un niño de 10 años de edad, sin antecedentes patológicos personales ni familiares, el cual es traído a consulta por presentar aumento de volumen circunscripto en la región posterior del codo acompañado de limitación en la extensión.
La exploración física reveló una masa definida sensible, de consistencia dura, superficie irregular, de aproximadamente 10x10 cm, sin signos flogísticos y acompañado de limitación en el arco de movimiento articular con mayor compromiso en la extensión.
Dentro de los estudios de imagen las radiografías revelaron una imagen radiopaca con patrón multilocular circunscripto en cara posterior del codo sin contacto con la cortical. Mientras que la tomografía computarizada evidenció masa con lobulaciones múltiples periarticular con aspecto de "coliflor-alambre de gallinero" separada de la cortical del humero distal, sin reacción perióstica, ni compromiso cortical.
Los estudios de laboratorio como hemograma, creatinina, urea, eritrosedimentación, proteína c reactiva, y dosificación de fósforo, calcio, fosfatasa alcalina, fueron normales.
Se realizó un abordaje posterior del codo en proyección de la masa donde se identifica masa con lobulaciones múltiples de aspecto blanquecino y consistencia pétrea, asociado a líquido viscoso blanquecino interior. Se procede a la exéresis - biopsia y cierre de la herida.
El estudio patológico evidenció la presencia de múltiples focos fibrinoides calcificados rodeados por un depósito de calcio y una reacción de células gigantes a cuerpo extraño concluyendo el diagnóstico de calcinosis tumoral.

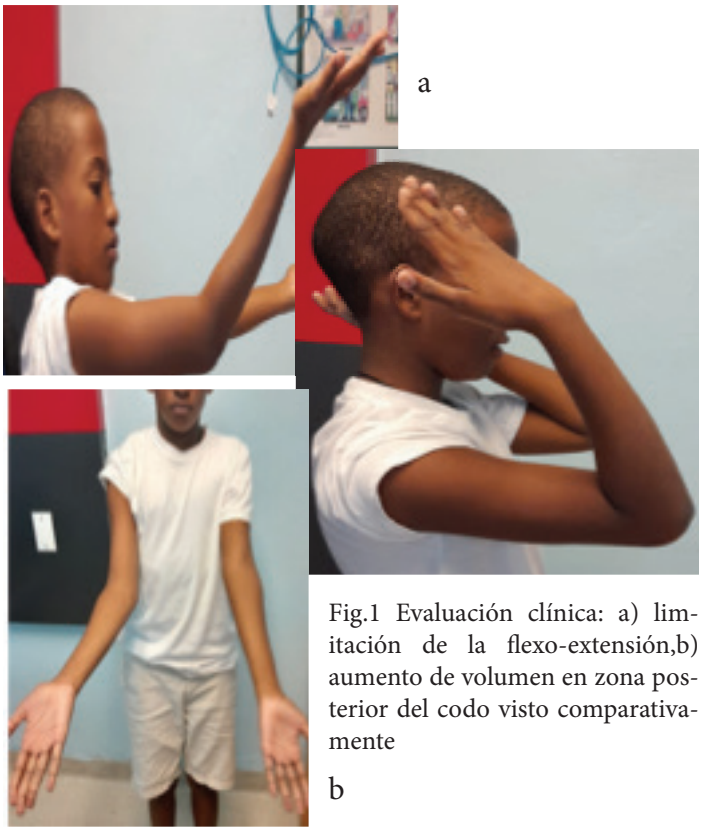

a

b

Fig.1 Evaluación clínica: a) limitación de la flexo-extensión,b) aumento de volumen en zona posterior del codo visto comparativamente

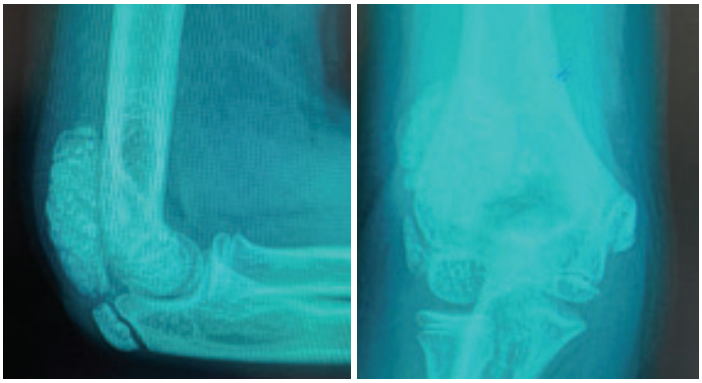

Fig.2 Imagen radiopaca de superficie irregular circunscripta en cara posterior de humero distal

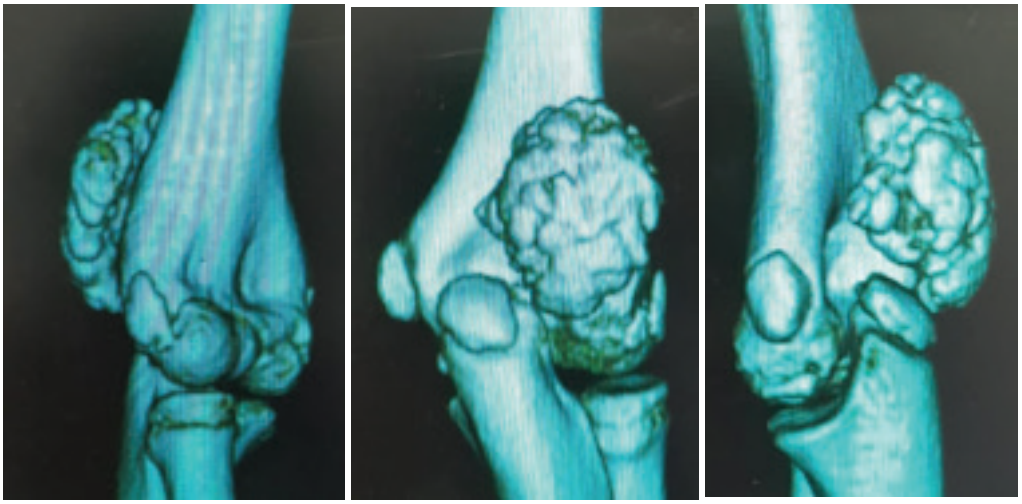

Fig. 3 Imagen tomográfica con aspecto de ´´coliflor´´

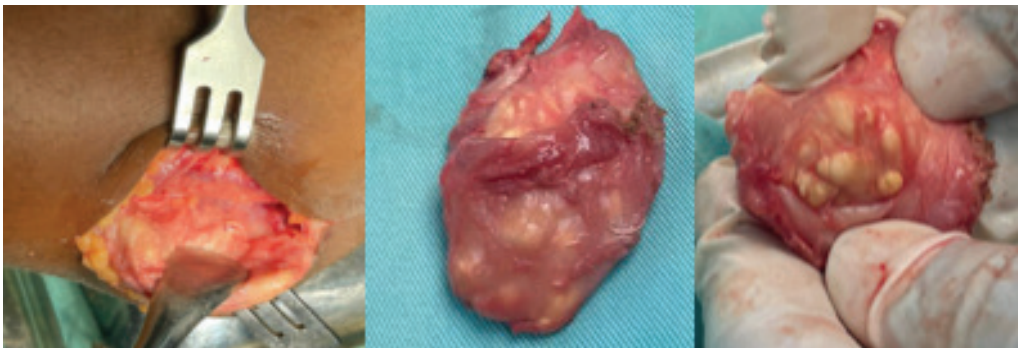

Fig.4 Abordaje posterior del codo y pieza anatomopatológica con aspecto lobulado-granular de color blanquecino

DISCUSIÓN

Nuestro caso tiene la particularidad de presentación en la primera década de la vida, porque son frecuentes en la adultez *(2)*, presenta localización en el codo, generalmente asientan en cadera y hombro *(4, 5)* y no presenta antecedentes patológicos familiares de calcinosis, ni de lesión traumática, a pesar que la mitad de los casos registrados presenta historia de injurias traumáticas *(1, 2, 3)*. Las pruebas de imágenes corroboraron una masa multilobulada, tabicada separada con ausencia de erosión cortical, y reacción perióstica, resultados que guardan correspondencia con estudio de Serafino.

En cuanto a los resultados de laboratorios estuvieron dentro de los rangos normales, de esta manera orienta hacia la forma de presentación normofosfatemica referido en la literatura 1.

En cuanto al estadio de actividad *(7, 8)* de la lesión se consideró que estaba en una fase con tendencia a la inactividad, por la presencia de sensibilidad a la presión de la masa y la salida de líquido blanquecino durante el transoperatorio, a pesar de que las imágenes tomográficas no presentaban niveles de líquido, ni los resultados de laboratorio evidenciaban elevación de marcadores inflamatorios, situación corroborada por trabajos de Harkess *(9)* y Martínez *(10)*.

Por último, el informe de la biopsia presentó múltiples focos fibrinoides calcificados rodeados por un depósito de calcio y una reacción de células gigantes a cuerpo extraño, resultado que permite concluir el diagnóstico de la entidad *(11)*.

Se tuvieron en cuenta como diagnóstico diferencial la exclusión de calcificaciones como la calcinosis universal, calcinosis circunscripta, tendinitis calcificada, calcinosis por fallo renal, osteocondromatosis sinovial sarcoma sinovial, miositis calcificada, tofo gotoso, mionecrosis calcificada, osteosarcoma paraostal, y abscesos *(11, 12)*.

Respecto al comportamiento postoperatorio existe poca evidencia de recidiva en edades pediátricas al año de la operación, pero son propensos a desarrollarse en la adultez donde existen reportes de terapia medicamentosa luego de la resección para evitar la recidiva, sin embargo, no recomendado en niños *(13, 14)*.

Nuestra actitud terapéutica quirúrgica estuvo dictada por el carácter limitante y sensible de la lesión.

Bibliografía

1-Tchermin D, Aubert S, Lesage A, et al.Soft tissue tumors. In: Cotten A, editor. Musculoskeletal Imaging: General Pathologies. 2 Ed.Paris. Elsevier Masson. 2013; 529-579.
2-McCarthy EF. Pseudotumors and reactive lesions. Surg Pathol. 2012; 5: 257–286.
PubMed: https://www.pubmed.ncbi.nlm.nih.gov/26837924
3- Harouna AD, Atarraf K, Afi fi MA. Primary pseudotumoral calcinosis in children. Pan Afr Med J. 2017; 28: 239.PubMed: https://pubmed.ncbi.nlm.nih.gov/29881484/
4-Goldblum JR, Folpe AL, Weiss SW. Miscellaneous Benign Soft Tissue Tumors and Pseudotumors. In: Enzinger and Weiss's, editors. Soft tissue tumors. Sixth edition. Philadelphia: Elsevier. 2014; 947-968.
5-En-Nafaa L, Africha T, Boussouga M, Semlali S, Chaouir S, et al. Tumoral calcinosis: A case report. Arch Ped. 2010; 17: 1165-1168.
6-Di Serafi no M, Gioioso M, Severino R, Lisanti F, Rocca R, et al. The idiopathic localized tumoral calcinosis: The chicken wire radiographic pattern. Radiol Case Rep. 2017; 12: 560-563. PubMed: https://www.ncbi.nlm.nih.gov/pmc/articles/PMC5551916/
7-Pakasa NM, Kalengayi RM. Tumoral calcinosis: a clinico pathological study of 111 cases with emphasis on the earliest changes. Histopathology. 1997; 31:18-24.
PubMed: https://pubmed.ncbi.nlm.nih.gov/9253620/
8-Slavin RE, Wen J, Kumar D, Evans EB. Familial tumoral calcinosis: a clinical, histopathologic, and ultrastructural study with an analysis of its calcifying process and pathogenesis. Am J Surg Pathol. 1993;17:788-802.
9-Harkess JW, Peters HJ. Tumoral calcinosis: a report of six cases. J Bone Joint Surg Am 1967;49: 721–731.
10-Martinez S, Vogler JB, Harrelson JM, Lyles KW. Imaging of tumoral calcinosis: new observations. Radiology 1990;174:215–222.
11-Olsen KM,Chew FS.Tumoral Calcinosis: Pearls, Polemics, and Alternative Possibilities.RadioGraphics 2006; 26:871– 885
12-Hussmann J, Russell RC, Kucan JO, Khardori R, Steinau HU. Soft-tissue calcifications: differential diagnosis and therapeutic approaches. Ann Plast Surg 1995;34(2):138-147.
13- Booth GS, Vithana RE, DeMello DE, Mandell GA. Recurrent idiopathic tumoral calcinosis in a child post operatively. Radiol Case Rep. 2012; 7: 735.
14-Venkatesh Gupta SK, Balaga RR, Banik SK. Idiopathic Calcinosis Cutis over Elbow in a 12-Year-Old Child. Case Rep Orthop. 2013; 241891.

Efectividad del tratamiento quirúrgico de pie plano valgo flexible. Revisión de 5 años de seguimiento

Rubén Dumet, M.D. 1, 2, 3; Delfilio Martínez, M.D. 1, 2, 3; Daniela Calderón, M.D.3
1 [Hospital Pediátrico Dr. Hugo Mendoza]
2 [Hospital Docente Universitario Central de las Fuerzas Armadas] - 3 [Traumacare, Santo Domingo]

RESUMEN

El pie plano flexible valgo es una de las entidades ortopédicas más frecuentes en Pediatría, para su corrección se han descrito varios tratamientos conservadores y debido a la persistencia de la patología y sintomatología, se indica la corrección quirúrgica. **Objetivo:** Evaluar la efectividad del tratamiento quirúrgico de pie plano valgo flexible en niños que acuden a consulta de ortopedia de los Hospitales Central de las Fuerzas Armadas y Pediátrico Dr. Hugo Mendoza. **Materiales y métodos:** Se realizó un estudio descriptivo, observacional y ambispectivo, de tipo transversal. **Resultados:** Se observó un predominio según la edad de 7-10 años con un 73.68%, sexo femenino con un 66.67% y procedencia urbana con un 59.65%. De acuerdo a la localización predominó bilateral con un 98.25%. Los métodos diagnósticos empleados corresponden en el 100.00% de los pacientes a evaluación visual, radiografías, prueba Hallux Jack, y prueba Rodríguez Fonseca. Dentro de las técnicas quirúrgicas empleadas Artrorrisis Subtalar fue utilizada en todos los pacientes. En cuanto a la medición del ángulo Costa Bartani, los valores fueron prequirúrgicos 147 ± 5.2, postquirúrgicos 125 ± 1.8. Angulo Meary prequirúrgicos: 10 ± 0.7, postquirúrgicos: 3 ± 0.2, Angulo Calcáneo-Quinto Metatarsiano prequirúrgicos 3 ± 0.5 y postquirúrgicos: 15 ± 0.6. Cobertura Astrágalo-Escafoidea prequirúrgicos 65 ± 2.5 y postquirúrgicos 31 ± 1.6. En el 92.98% los resultados postquirúrgicos fueron excelentes. Solo el 17.54% presentó complicaciones. **Conclusión:** La resolución del pie plano valgo flexible doloroso mediante métodos quirúrgicos es efectiva, con resultados postquirúrgicos excelentes, con mínimas complicaciones.

Palabras Claves: Pie plano flexible; Efectividad; Tratamiento quirúrgico.

ABSTRACT

Flexible flat foot valgus is one of the most common orthopedic entities in Pediatrics. Several conservative treatments have been described for its correction and due to the persistence of the pathology and symptoms, surgical correction is indicated. **Objective:** To evaluate the effectiveness of the surgical treatment of flexible flat foot valgus in children who attend orthopedic consultation at Central de las Fuerzas Armadas y Dr. Hugo Mendoza Hospitals. **Materials and methods:** A descriptive, observational and ambispective, cross-sectional study. **Results:** A predominance was observed at the age of 7-10 years with 73.68%, female sex with 66.67% and urban origin with 59.65%. According to the location, bilateral predominance was 98.25%. The diagnostic methods used correspond to visual evaluation, x-rays, Hallux Jack test, and Rodríguez Fonseca test in 100.00% of patients. Among the surgical techniques used, Subtalar Arthroereisis was used in all patients. Regarding the measurement of the Costa Bartani angle, the pre-surgical values were 147 ± 5.2, post-surgical 125 ± 1.8. Pre-surgical Meary Angle: 10 ± 0.7, postsurgical: 3 ± 0.2, Calcaneus-Fifth Metatarsal Angle pre-surgical 3 ± 0.5 and postsurgical: 15 ± 0.6. Talal-Scaphoid Coverage pre-surgery 65 ± 2.5 and postsurgery 31 ± 1.6. In 92.98% the post-surgical results were excellent. Only 17.54% presented complications. **Conclusions:** The resolution of painful flexible flatfoot valgus through surgical methods is effective, with excellent post-surgical results, with minimal complications.

Keywords: Flexible flat foot; Effectiveness; Surgical treatment.

INTRODUCCIÓN

El pie constituye una parte importante del cuerpo ya que garantiza la movilidad y equilibrio. Una de las patologías más frecuentes que afectan al pie es el pie plano flexible valgo, que al estar asociado a un acortamiento del tendón de Aquiles, produce un valgo de retropié como compensación a la falta de flexión dorsal del pie en la articulación del tobillo.*(1)*

Figura 1. Hallazgos de radiografía lateral con apoyo, demostrando la disminución del arco plantar previo al procedimiento quirúrgico.

El pie plano valgo flexible es una de las entidades más frecuentes en ortopedia pediátrica, llegando a ser considerado por algunos autores como una variante anatómica, dado que en un alto porcentaje de estos niños suele evidenciarse una mejoría progresiva con el crecimiento a medida que las estructuras del pie maduran. Las características que lo definen son presencia del calcáneo en valgo, la pérdida del arco longitudinal interno, la prominencia medial de la cabeza del astrágalo y la abducción del antepié. *(2)* Independientemente de la sintomatología, en los pies planos valgo flexibles se puede observar una dinámica en el período de apoyo medio, una reducción de la flexión dorsal del tobillo, un aumento de eversión del retropié y un aumento de la abducción y supinación del antepié. *(3)*

La artrorrisis subtalar fue descrita por primera vez en 1958 por Chambers, quien implantó hueso autólogo en el seno del tarso con el fin de corregir la relación astrágalo-calcánea y elevar el arco plantar interno. Posteriormente en 1976, se diseñó la primera prótesis para ser utilizada en esta técnica *(3)*. Biomecanicámente, esta no bloquea los movimientos independientes a través de la articulación subtalar y los movimientos del talus ocurren con los mismos parámetros direccionales que las articulaciones normales ofreciendo una supinación fisiológica del tarso durante el apoyo.
Los estudios más recientes acerca del tópico en cuestión se han centrado en la eficacia y la seguridad de la artrorrisis subtalar, como una alternativa quirúrgica considerada mínimamente invasiva y más segura que los procedimientos de tejidos blandos y óseos (Osteotomías y artrodesis) *(3, 4)*. No obstante, estos procedimientos no han demostrado ser totalmente eficaces en el tratamiento del pie plano infantil y del adulto. Por esta razón, el presente estudio pretende identificar el grado de efectividad del tratamiento quirúrgico realizado, mediante la unificación de técnicas quirúrgicas efectivas para el pie plano valgo flexible en dos hospitales de tercer nivel del país.

MATERIALES Y MÉTODOS

Se realizó un estudio descriptivo, observacional y prospectivo, de tipo transversal. La muestra estuvo conformada por todos los niños con diagnóstico de pie plano valgo flexible sometidos a tratamiento quirúrgico en el Hospital Central de las Fuerzas Armadas y Hospital Pediátrico Dr. Hugo Mendoza, y se les evaluó durante 3 años de seguimiento luego de la intervención. Para la selección de los pacientes con caída del arco longitudinal medial y valgo de retropié (Pie plano valgo), se realizó valoración clínica y radiológica prequirúrgica, para un diagnóstico basado en la evidencia y pruebas complementarias. En la evaluación mediante métodos de observación se realizaron las pruebas de Hallux Jack y Rodríguez Fonseca; y de manera objetiva, las mediciones en radiografías anteroposterior y lateral de pie en descarga: Ángulo de Moreau-Costa-Bartani, Angulo calcáneo-quinto metatarsiano y el Ángulo de Meary junto a la cobertura astrágalo escafoidea.

INTERVENCIÓN

Se utilizó la combinación de técnicas quirúrgicas, siendo la artrorrisis con tornillo HyProcure colocado extraarticular en la articulación subastragalina para corregir el desplazamiento talotarsal. Previamente se realizó el alargamiento por deslizamiento según técnica descrita por Hook del tendón de Aquiles y en casos necesarios realizamos la tenodesis del tibial posterior para aumentar la resistencia de la columna medial. Al existir la combinación de procedimientos, el paciente salía con inmovilización de yeso suropédico por 6 semanas colocado con inversión máxima del pie y posición de 90 grados a nivel de la articulación tibio astragalina con relación al piso. Posterior al retiro de la inmovilización, se realizó la evaluación clínica y radiografías anteroposterior y lateral en descarga, seriadas a los 3, 12 y 18 meses, donde se realizaron las mediciones antes mencionadas para determinar las correcciones logradas durante nuestra intervención.

MÉTODOS Y TÉCNICAS DE INVESTIGACIÓN

Se aplicó el instrumento de recolección de datos. Las informaciones se procesaron manual y electrónicamente, posteriormente los resultados fueron analizados y presentados mediante tabulaciones y cuadros estadísticos, describiendo la correspondencia entre estos.

VARIABLES E INDICADORES

Las variables de este estudio son las siguientes: Edad, sexo, pie doloroso, localización anatómica, métodos diagnósticos, técnicas quirúrgicas, mediciones los radiológicas prequirúrgicos y posquirúrgicas; y complicaciones.

PROCEDIMIENTO DE RECOLECCIÓN DE DATOS

Una vez que se obtuvo la autorización correspondiente, se verificó mediante los métodos diagnósticos oportunos el diagnóstico de pie plano, flexible y valgo. Se preparó para procedimiento quirúrgico, se evaluó 28 días posquirúrgico y se realizó seguimiento en 60 meses. Se emplearon tres técnicas quirúrgicas que fueron Artrorrisis Subtalar, Tenodesis del Tibial Posterior y Tenotomía del tendón de Aquiles. Por último, se realizaron mediciones radiológicas prequirúrgicos y posquirúrgicas para determinar la efectividad de los procedimientos. Se diagnosticó como doloroso utilizando la escala análoga visual del dolor (EVA). El instrumento de recolección de datos a través de la observación directa se procedió a administrar el instrumento: que correspondió a un cuestionario, con 9 preguntas cerradas.

Criterios de inclusión:
- Diagnóstico de pie plano valgo flexible doloroso
- Intervenidos dentro del período de estudio
- Completaron todas consulta de seguimiento
- Menores de 18 años

Criterios de exclusión:
- Sometidos a tratamiento quirúrgico anteriormente
- Síndromes genéticos conocidos
- Expedientes incompletos

RESULTADOS

Se analizaron un total de 57 pies que cumplieron con los criterios de inclusión, de los cuales se observó un predominio de niños con edad comprendida entre 7-10 años con un 73.68%, de sexo femenino con un 66.67% y procedencia urbana con un 59.65%. De acuerdo a la localización anatómica predominó la bilateral con un 98.25%.

Figura 2. a) Valgo del retropié en evaluación pre-quirúrgica. b y c) Hallazgos observados en consulta de seguimiento a los 2 meses tras corrección quirúrgica.

En cuanto a la medición del ángulo Costa Bartani, los valores fueron prequirúrgicos 147.02 ± 5.2, postquirúrgicos 125.65 ± 1.8. Angulo Meary prequirúrgicos: 10.65 ± 0.7 y postquirúrgicos: 3.35 ± 0.2. Angulo Calcáneo-Quinto Metatarsiano prequirúrgicos 3.28 ± 0.5 y postquirúrgicos: 14.91 ± 0.6. Cobertura Astrágalo-Escafoidea prequirúrgicos 64.68 ± 2.5 y postquirúrgicos 18.63 ± 1.6. Todas estas medidas muestran una modificación significativa luego del tratamiento quirúrgico, lo que determina la efectividad del mismo; la cual persiste en el tiempo sin modificación al cabo de 24 meses posterior a la intervención quirúrgica.
En el 92.98 % los resultados postquirúrgicos fueron excelentes; los cuales se determinaron por corrección de los ángulos descritos hasta valores considerados normales. Solo el 17.54% presentó complicaciones de las cuales el 14.04% correspondió a sobre corrección los cuales no presentaron dolor asociado. El 3.51% fue representado por problemas a nivel de la herida quirúrgica lo cual catalogamos como complicación menor. Esto demuestra que la combinación de técnicas para el tratamiento quirúrgico del pie plano valgo flexible doloroso, es una buena opción para corregir deformidades y para la mejoría clínica de los pacientes.

DISCUSIÓN

El pie plano flexible en los niños es un problema ortopédico común en la consulta de ortopedia, en los Hospitales Central de las Fuerzas Armadas y Pediátrico Dr. Hugo Mendoza. En el contexto de las variables sociodemográficas de los niños con pie plano valgo flexible en los que se llevó a cabo tratamiento quirúrgico, se observó un predominio de niños con edad comprendida entre 7-10 años con un 73.68%, de sexo femenino con un 66.67% y procedencia urbana con un 59.65%. Resultados similares obtuvo Guamán-Novillo, EE.; et al.; en su estudio donde la edad promedio de la cohorte de pacientes fue de 10,3±1,3 años y niños: 52,3%. Esto pone en evidencia que la edad óptima de intervención se sitúa entre los 7-10 años, tal cual lo han establecido otras literaturas, ya que en esta edad existe un remodelado articular suficiente y un potencial de crecimiento y modificación articular que permitiría la resolución espontánea, evitando la posibilidad de un tratamiento excesivo.

Dentro de las técnicas quirúrgicas empleadas predominó la Artrorrisis Subtalar en el 100.00%. Estos datos se asocian con el estudio realizado por Mayral-Esteban, J. Mayral-Aguilera, M.; et al.; donde se empleó para la corrección de pie plano la técnica Artrorrisis, esta demostró una mejoría postoperatoria evidente y significativa. Diversas técnicas han sido desarrolladas para el tratamiento quirúrgico del pie plano flexible, sin embargo, la mayoría de los autores coinciden que el mejor procedimiento es la realización de la Artrorrisis, ya que ha demostrado ser una técnica óptima para la corrección de pie plano flexible, dada su simplicidad y su realización rápida.

En cuanto a la medición del ángulo Costa Bartani, los valores fueron prequirúrgicos 147.02 ± 5.2, postquirúrgicos 125.65 ± 1.8. Angulo Meary prequirúrgicos: 10.65 ± 0.7 y postquirúrgicos: 3.35 ± 0.2. Angulo Calcáneo-Quinto Metatarsiano prequirúrgicos 3.28 ± 0.5 y postquirúrgicos: 14.91 ± 0.6. Cobertura Astrágalo-Escafoidea prequirúrgicos 64.68 ± 2.5 y postquirúrgicos 30.63 ± 1.6. Todas estas medidas muestran una modificación significativa luego del tratamiento quirúrgico, lo que determina la efectividad del mismo. De esta manera coincide con los resultados obtenidos por Mayral-Esteban, J. Mayral-Aguilera, M.; et al.; donde para evaluar la corrección de la técnica Artrorrisis se tuvo en cuenta los ángulos Moureau-Costa-Bartani, ángulo de Kite y ángulo de Meary. Todos los ángulos estudiados sufrieron una mejoría postoperatoria evidente y significativa estadísticamente ($p \leq 0{,}006$).

En el 92.98% los resultados postquirúrgicos fueron excelentes; los cuales fueron medidos en base a la corrección alcanzadas en las mediciones radiográficas pre quirúrgicas comparadas con las postquirúrgicas. Solo el 17.54% presentó complicaciones de las

Figura 3. Imagen por fluoroscopía trans-quirúrgica a) Subluxación del astrágalo previo a reducción. b) Reducción del astrágalo con material de osteosíntesis.

cuales el 14.04% correspondió a sobrecorrección; lo cual no consideramos una complicación en si, pues no se presentó dolores asociados a esta causa. En cuanto al estudio de Cao, le et al **(12)** pacientes reportaron un resultado excelente, 6 bueno y 2 razonable. También Pavone V.; et al.; mediante la técnica Calcáneo-stop obtuvieron resultado excelente en el 81,71%, de los casos. Esto demuestra que el tratamiento quirúrgico del pie plano valgo flexible, independientemente de los criterios empleados para la selección de los pacientes o técnica utilizada en su corrección es efectivo y aporta buenos resultados en corregir la deformidad y en la mejoría en la clínica.

En cuanto a las limitaciones de este estudio, son referente al tamaño de la muestra, el tiempo de seguimiento descrito para verificar resultados y evaluar la progresión de cambios artrósicos a nivel de los pies tratados. Y reconocer que esta investigación nos proporciona una interrogante hacia la resolución quirúrgica de los pacientes que solamente cursan con una sub luxación astrágalo escafoides la cual se manifiesta como dolor a nivel del seno del tarso, pero a nivel radiográfico presenta valores considerados normales para pie plano valgo.

CONCLUSIÓN

Evaluando los resultados obtenidos, el seguimiento clínico y radiográfico postquirúrgico en 60 meses posterior a la investigación, se razonan las siguientes ideas. En el tratamiento quirúrgico de niños con pie plano valgo flexible doloroso es necesario tener una valoración objetiva, con mediciones de radiografías de pie anteroposterior y lateral en carga para poder realizar las mediciones radiográficas prequirúrgicas y postquirúrgicas de los ángulos de Moreau-Costa-Bartani, Meary, Calcáneo-Quinto Metatarsiano y Astrágalo-Escafoidea. Estos son imprescindibles para el diagnóstico, evolución y efectividad del tratamiento en los pacientes. Se demostró que la combinación de técnicas quirúrgicas de artrorrisis subtalar, tenodesis del tibial posterior y la tenotomía del tendón de Aquiles, son efectivas y sus resultados persisten en el tiempo para tratar un pie plano valgo flexible doloroso.

BIBLIOGRAFÍA

1.-Tachdjian O. Ortopedia pediátrica. 2nd ed. México D. F.; 2016.
2.-Colque-Condori M. Incidencia de pie plano y cavo en niños de la institución educativa inicial n° 349 Tawantinsuyo de la Ciudad de Juliaca. Universidad Nacional Del Altiplano. Peru. 2017.
3.-Vidal L. Pie Plano y su relación con la postura pélvica en escolares del Instituto Educativo Primaria Republica de Irlanda- Distrito de Pueblo Libre. Universidad Nacional Mayor De San Marcos, Lima-Perú. (Tesis de pregrado).. 2014.
4.-Cao L, al. e. Resultados terapéuticos de Kalix II en el tratamiento del pie plano flexible juvenil. Orthop Surg. 2017; 9(1).
5.-Espinoza O, Olivares M, Palacios P, Robles N. Prevalencia de Anomalías de Pie en Niños de Enseñanza Básica de Entre 6 a 12 Años de Colegios de la Ciudad de Arica-Chile. International Journal of Morphology. 2016; 31(1): p. 162-168.
6.-Claure C, Pedraza A, Fernandez P. Metodos alternativos de evaluación en niños de 4 -6 años con pie plano. Revista Bolivanas. 2014;: p. 19-25.
7.-Távara-Vidalón P, et al.. Revisión de la efectividad de los soportes plantares personalizados en el pie plano valgo infantil. Rev Pediatr Aten Primaria. 2017;(19): p. 125-133.
8.-Hérnandez F. Factores predisponentes asociados a pie plano en niños. Universidad Autónoma del Estado de México. (Tesis de pregrado). 2014.

Uso de prótesis primaria en artrosis de rodilla con deformidad fija en valgo

Delfilio Martínez, M.D.1, 2; Dr. Rubén Dumet, M.D. 1, 2; Dra. Daniela Calderón, M.D. 2
1 [Hospital Docente Universitario Central de Las Fuerzas Armadas]
2 [Traumacare, Santo Domingo]

RESUMEN

Objetivo: Describir los efectos de la artroplastia primaria de rodilla en la deformidad fija en valgo. **Materiales y métodos:** Estudio de tipo descriptivo, observacional y retrospectivo en pacientes con deformidad fija en valgo, que fueron llevados a cirugía por gonartrosis. Se utilizó la Escala de WOMAC para valorar dolor, rigidez y funcionalidad de la rodilla afectada; con un seguimiento a los 3 meses, 6 meses, y anual hasta 5 años postquirúrgicos. **Resultados:** De una totalidad de 33 pacientes, predominó el sexo masculino y la rodilla derecha, con una edad media de 63 años. La totalidad de pacientes presentó mejoría del dolor y desaparición de la claudicación en la marcha hasta los 5 años de seguimiento post-operatorios. **Conclusión:** La prótesis total primaria de rodilla produce una mejoría franca de la deformidad en valgo, produciendo resultados positivos y mínimo dolor residual. La artroplastia total de rodilla continúa siendo el método de elección para la corrección de deformidades angulares y manejo del dolor en pacientes con artrosis.

Palabras Clave: Prótesis primaria, artroplastia, gonartrosis, deformidad fija en valgo, WOMAC

ABSTRACT

Objective: To describe the effects of primary knee arthroplasty on fixed valgus deformity. **Materials and methods:** Descriptive, observational and retrospective study in patients with fixed valgus deformity, who were operated due to gonarthrosis. The WOMAC Scale was used to assess pain, stiffness and functionality of the affected knee; with follow-up at 3 months, 6 months, and annually up to 5 years post-surgery. **Results:** Of a total of 33 patients, male patients and right knee predominated, with an average age of 63 years. All patients showed improvement in pain and a disappearance of gait claudication at 5 years of post-operative follow-up. **Conclusion:** Primary total knee prosthesis produces a clear improvement in the valgus deformity, producing positive results and minimal residual pain. Total knee arthroplasty continues to be the method of choice for the correction of angular deformities and pain management in patients with osteoarthritis.

Keywords: Primary prosthesis, arthroplasty, gonarthrosis, fixed valgus deformity, WOMAC

INTRODUCCIÓN

La artrosis de rodilla es una de las patologías incapacitantes más frecuentes en los pacientes de edad avanzada, caracterizada por un deterioro del cartílago articular, proliferación de hueso subcondral y sinovitis secundaria. En esta se produce una degeneración crónica, cuyo síntoma principal es la artralgia. Su etiología es multifactorial, con una intervención de factores genéticos, metabólicos, traumáticos y ambientales; estos producen una alteración de la síntesis y degradación de la matriz extracelular del cartílago articular.

La deformidad fija en valgo es poco frecuente, se observa principalmente en artritis reumatoide, con hipoplasia del cóndilo femoral lateral y a menudo se asocia con contractura en flexión y rotación externa de la rodilla. Representan un 10% de todas las indicaciones de artroplastia. El objetivo de este estudio es describir los efectos de la artroplastia primaria de rodilla en la deformidad fija en valgo.

Figura 1. Deformación en valgo de rodilla izquierda.

Figura 2. Hallazgos radiográficos de artrosis en valgo por colapso del compartimiento lateral. hipoplasia del cóndilo lateral y hundimiento del platillo tibial externo

MATERIAL Y MÉTODOS

Se realizó un estudio de tipo descriptivo, observacional, longitudinal y retrospectivo en pacientes mayores de 55 años diagnosticados con una deformidad de rodilla fija en valgo, que fueron llevados a cirugía por gonartrosis. Estos pacientes fueron evaluados e intervenidos en un hospital de Santo Domingo, República Dominicana, durante los años 2013-2018, con un seguimiento mínimo de 5 años para cada rodilla afectada.

Se utilizó para la valoración de los pacientes la Escala de las Universidades Western Ontario y Mcmaster (WOMAC), la cual evalúa tres aspectos fundamentales de la articulación: Dolor, rigidez y funcionalidad. Esta escala se caracteriza por que es capaz de describir no solamente la resolución biomecánica de la patología tras la artroplastia, sino también la mejoría clínica percibida por el paciente. Se realizó una evaluación pre-quirúrgica y un seguimiento postquirúrgico a los 3 meses, 6 meses, y anual hasta cumplir 5 años desde el procedimiento.

Datos Descriptivos (n=33)	
Sexo, mujeres (%)	21 (63.6)
Rodilla afectada, derecha (%)	22 (66.6)
Edad, media (%) [DE]	63 años, (30.3%) [8.4]
Escala WOMAC, media (DE)	
Pre-quirúrgico	92.3 (4.2)
3 meses	76.8 (19.3)
6 meses	63.3 (10.1)
1 año	50.6 (18.5)
2 años	26.1 (14.6)
3 años	23.6 (14.04)
4 años	17.6 (10.3)
5 años	17 (9.6)

Tabla 2. Datos descriptivos de la muestra.

RESULTADOS

De 150 pacientes con artrosis de rodilla, fueron elegidos 33 que correspondían a todos los criterios de exclusión e inclusión. Predominó el sexo masculino y la rodilla derecha, con una edad media de 63 años de edad.

La totalidad de pacientes obtuvo un resultado para la escala entre 85-99 puntos en la evaluación prequirúrgica. Al cumplir el año postoperatorio, 28 pacientes obtuvieron un resultado menor a 69 puntos y 3 pacientes recibieron un puntaje entre 70-84 puntos. Los dos pacientes restantes recibieron puntuación entre 85-99 puntos, al referir dolor residual en la región anterior de la rodilla. Sin embargo, la totalidad de pacientes presentó menos de 31 puntos a los 5 años de seguimiento post-operatorios, destacándose una mejoría franca del dolor y desaparición de la claudicación en la marcha.

¿CUÁNTO DOLOR REFIERE?		Ninguno	Poco	Bastante	Mucho	Muchísimo
W-1	Caminando en un terreno llano	0	1	2	3	4
W-2	Subiendo o bajando escaleras	0	1	2	3	4
W-3	Acostado en la cama por la noche	0	1	2	3	4
W-4	Sentado o acostado	0	1	2	3	4
W-5	Estando de pie	0	1	2	3	4
¿CUÁNTA RIGIDEZ PRESENTA?		**Ninguno**	**Poco**	**Bastante**	**Mucho**	**Muchísimo**
W-6	Después de despertarse por la mañana	0	1	2	3	4
W-7	Durante el resto del día después de haber estado sentado, acostado o recostado	0	1	2	3	4
¿QUÉ GRADO DE DIFICULTAD TIENE?		**Ninguno**	**Poco**	**Bastante**	**Mucho**	**Muchísimo**
W-8	Bajando escaleras	0	1	2	3	4
W-9	Subiendo escaleras	0	1	2	3	4
W-10	Levantándose después de estar sentado	0	1	2	3	4
W-11	Estando de pie	0	1	2	3	4
W-12	Agachándose para recoger algo del suelo	0	1	2	3	4
W-13	Caminando en un terreno llano	0	1	2	3	4
W-14	Entrando y saliendo de un automóvil	0	1	2	3	4
W-15	Al ir de compras	0	1	2	3	4
W-16	Colocándose los calcetines	0	1	2	3	4
W-17	Levantándose de la cama	0	1	2	3	4
W-18	Quitándose los calcetines	0	1	2	3	4
W-19	Acostado en la cama	0	1	2	3	4
W-20	Entrando y saliendo de la ducha/bañera	0	1	2	3	4
W-21	Estando sentado	0	1	2	3	4
W-22	Al sentarse y levantarse del inodoro	0	1	2	3	4
W-23	Haciendo tareas domésticas pesadas	0	1	2	3	4
W-24	Haciendo tareas domésticas ligeras	0	1	2	3	4

Tabla 1. Cuestionario utilizado para la Escala WOMAC.

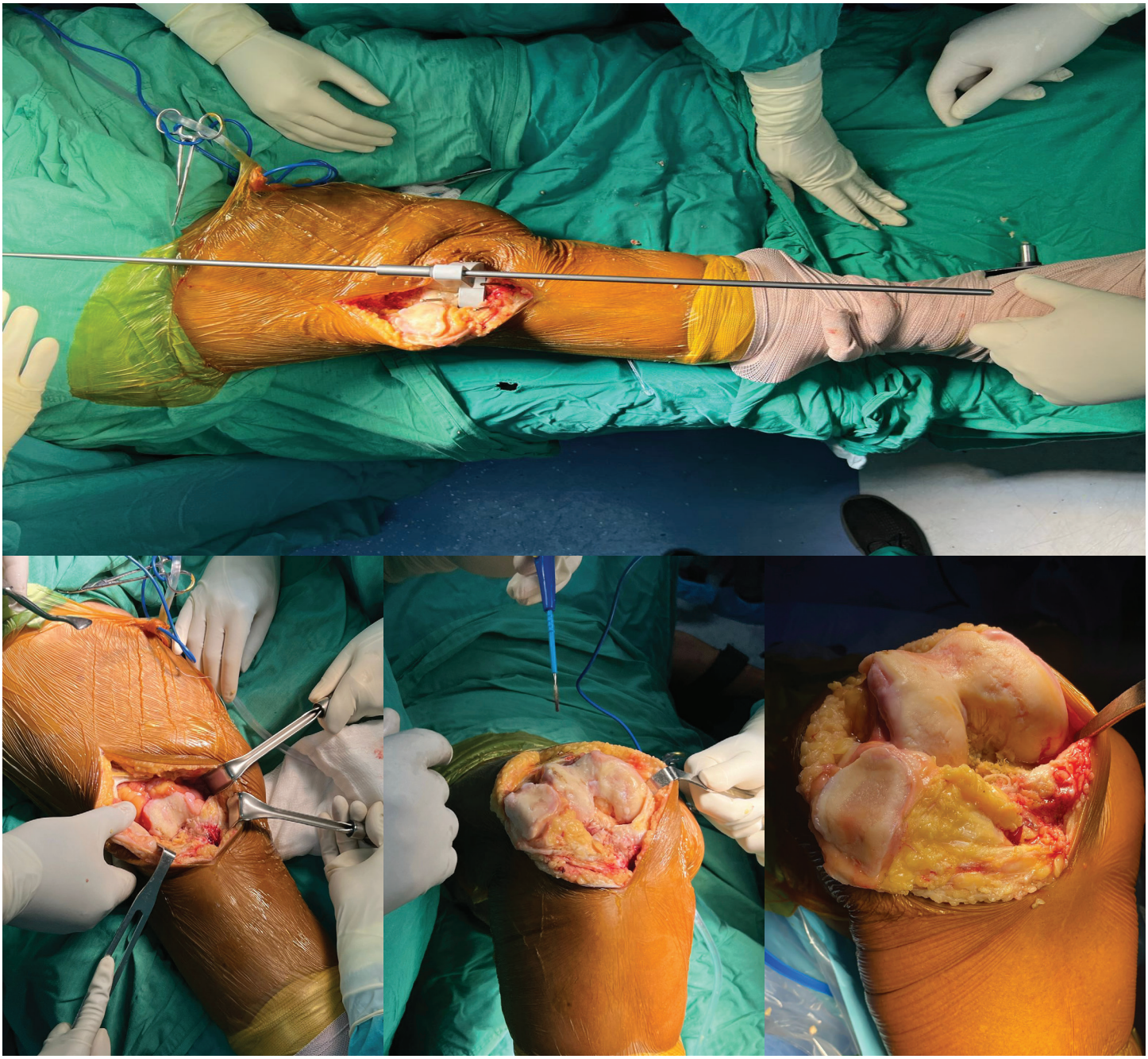

Figura 3. Resultados transoperatorios de corrección de la deformidad en valgo con balance de partes blandas.

CONCLUSIÓN

La prótesis total primaria de rodilla produce una mejoría franca de la deformidad en valgo, produciendo resultados positivos y mínimo dolor residual de hasta 5 años de seguimiento. La artroplastia total de rodilla continúa siendo el método de elección para la corrección de deformidades angulares y manejo del dolor en pacientes con artrosis. Se recomienda la realización de estudios que evalúen el post-operatorio a un plazo más largo de esta técnica quirúrgica, para evaluar la durabilidad de la prótesis. A pesar que algunos estudios recomiendan el uso de prótesis constrictas para el valgo severo, se consiguió una buena estabilidad con un buen manejo de partes blandas durante el procedimiento.

BIBLIOGRAFÍA

Ranawat, C.S. et al.: Total Knee Arthroplasty for severe Valgus deformity. JBJS 2005; 87(suppl 1): 271-284.

Insall J.N. Easley M.E. Técnicas quirúrgicas e instrumentación de la artroplastia total de rodilla. En: Insall y Scot. Rodilla. 3ª Ed. Madrid España: Marban Libros; 2007. Págs. 1553-1620.

John R. Crockarell, Jr. Guyton J. Corrección de la deformidad en valgo. Artroplastia de rodilla. En: Campbell Cirugía Ortopédica, S. Terry Canale, James H.Beaty. Undécima Edición, Págs. 217-276.

Val Jiménez, C. L., López-Torres Hidalgo, J., García Atienza, E. M., Navarro Ruiz, M. S., Hernández Cerón, I., & Moreno de la Rosa, L; abril 2017. Situación funcional, Autopercepción de Salud y Nivel de Actividad Física en Pacientes con artrosis. Elsevier.

Escobar Antonio, Vrotsou Kalliopi, Bilbao Amaia, Quintana Jose M.ª, García Pérez Lidia, Herrera-Espiñeira Carmen. Validación de una escala reducida de capacidad funcional del cuestionario WOMAC. Gac Sanit . 2011 Dic; 25(6): 513-518.

Sergio R. López Alonso, Carmen M. Martínez Sánchez, Ana B. Romero Cañadillas, Félix Navarro Casado, Josefina González Rojo. Propiedades métricas del cuestionario WOMAC y de una versión reducida para medir la sintomatología y la discapacidad física, Atención Primaria, Volume 41, Issue 11, 2009, Pages 613-620.

Figura 4. a) Angulación en valgo bilateral. b) Hallazgos radiográficos y planificación pre-quirúrgica para corrección de la deformidad. c) Seguimiento radiográfico inmediato post-quirúrgico tras artroplastia total con prótesis primaria en rodilla derecha. La rodilla con mayor deformidad y sintomatología fue intervenida en una primera intención, preservando la contralateral para ser intervenida más adelante.

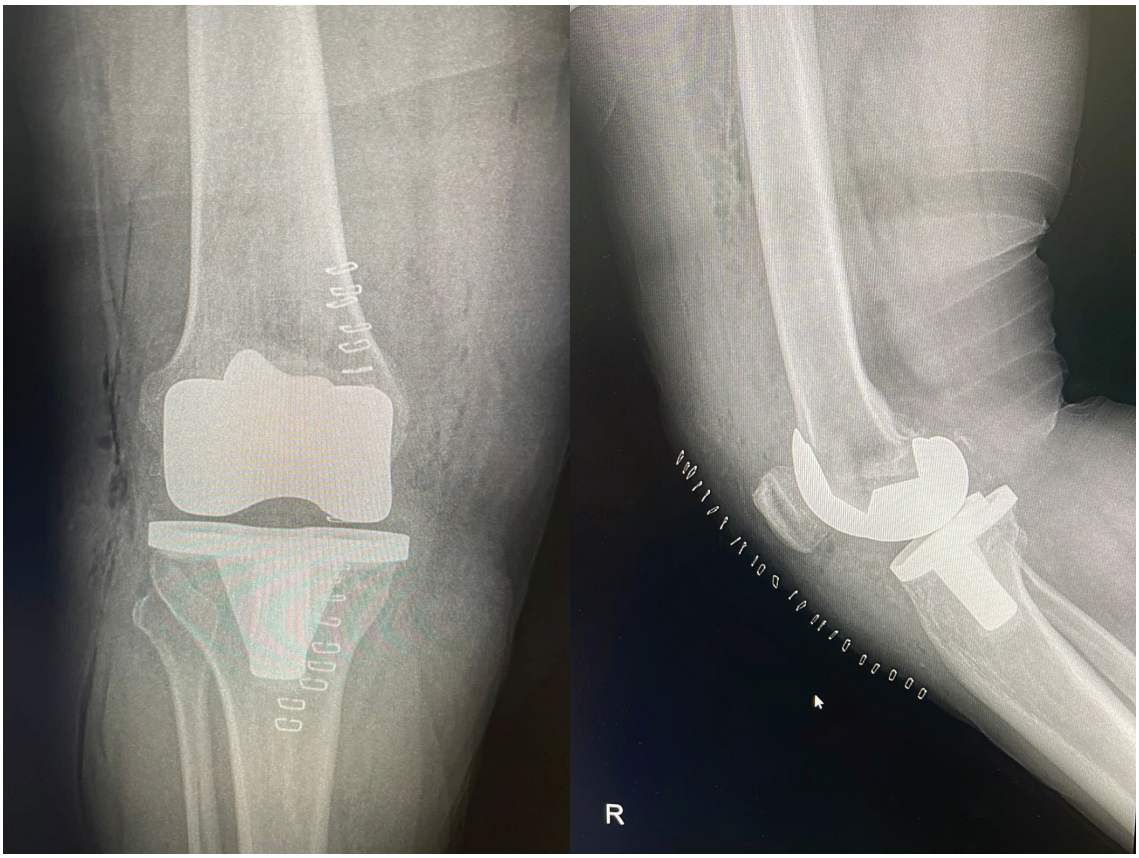

Figura 5. Radiografía AP y lateral de resultado post-quirúrgico inmediato de artroplastia total en rodilla derecha.

SOCIEDAD DOMINICANA DE ORTOPEDIA Y TRAUMATOLOGÍA, INC.

XLIV

Congreso Internacional de Ortopedia y Traumatología

DEDICADO A:
Dr. Máximo Periche

5 al 8 Diciembre 2024

Centro de Convenciones Punta Cana, Hotel Hard Rock Punta Cana, Rep. Dom.

TEMAS:
- Trauma
- Fracturas Alta Energía
- Artroscopía
- Dolor Neuropático
- Apoyo Psiquiátrico Px Traumatizados
- Reemplazos Articulares
- Columna
- Transporte Óseos
- IRM y Tomografía en Ortopedia
- Rehabilitación en Ortopedia

CONFERENCISTAS NACIONALES E INTERNACIONALES

Simposios
Talleres Intra-Congreso
Trabajos de Investigación

Sociedad Internacional Invitada

SLARD

DIRIGIDO A:
- Ortopedas
- Fisiatras
- Emergenciólogos
- Reumatólogos
- Terapeutas
- Médicos Internistas
- Médicos Familiares
- Médicos Generales
- Médicos Residentes
- Internos
- Estudiantes de Medicina

ESTADÍA + INSCRIPCIÓN MÉDICOS

HAB. SGL US$1,860.00 (1 PERSONA X HAB.)
HAB. DBL US$1,175.00 (2 PERSONAS X HAB.)
HAB. TPL US$1,080.00 (3 PERSONAS X HAB.)
• Tarifas válidas hasta agotar disponibilidad
Las mismas pueden cambiar al solicitar más habitaciones al hotel fuera del contrato firmado inicialmente.

INCLUYE:
Acceso / Material de apoyo / Conferencias Digitales / Coffee Break / Certificado Actividades Sociales

Aval: COLEGIO MÉDICO DOMINICANO · intec

- Tarifa por persona segun ocupación
- PLAN TODO INCLUIDO POR 4 DIAS Y 3 NOCHES
- Incluye Noche Inaugural y Noche Clausura / Sera colocado Brazalete para accesar
- Tarifas validas hasta agotar disponibilidad /las mismas pueden cambiar al solicitar más habitaciones al hotel fuera del contrato firmado inicialmente.
- Indispensable hacer la reserva via people marketing